

## تأثير المستخلص المائي لأوراق نبات الحناء *Lawsonia inermis* على تراكيز اليوريا والكرياتينين ونسجيا على كلى ذكور الجرذان البيضاء *Mus musculus* المعرضة للإجهاد التأكسدي ببيروكسيد

### الهيدروجين $H_2O_2$

محمد خليل إبراهيم

قسم علوم الحياة، كلية التربية للعلوم الصرفة، جامعة تكريت، تكريت، العراق

#### الملخص

يهدف البحث الى معرفة التأثير الوقائي للمستخلص المائي لأوراق نبات الحناء *Lawsonia inermis* ودوره كمضاد للأكسدة على تراكيز اليوريا والكرياتينين وعلى نسجية الكلى في ذكور الجرذان البيض المعرضة للإجهاد التأكسدي المستحدث ببيروكسيد الهيدروجين  $H_2O_2$ . أظهرت نتائج الدراسة ان المعاملة ببيروكسيد الهيدروجين بتركيز 0.5 % أدت إلى حدوث ارتفاع معنوي  $P < 0.05$  في تراكيز اليوريا والكرياتينين مقارنة مع مجموعة السيطرة. كما بينت النتائج ان المعاملة بالمستخلص المائي لأوراق الحناء بتركيز 50 ملغم/كغم أدت إلى حدوث انخفاض معنوي في تراكيز اليوريا والكرياتينين مقارنة مع مجموعة السيطرة. وتبين أن معاملة الجرذان المعرضة للإجهاد التأكسدي بالمستخلص المائي لأوراق الحناء أدت إلى حدوث ارتفاع غير معنوي في تراكيز اليوريا والكرياتينين مقارنة مع مجموعة السيطرة. أشارت نتائج الفحص النسيجي الى حصول تنكس خلوي حاد Degeneration ونزف دموي Hemorrhage وارتشاح Infiltration للخلايا اللمفية وظهور حالات تفجى Vaculation في خلايا النيببات الكلوية مع حصول بعض حالات التنخر Necrosis في مقاطع الكلية المعاملة ببيروكسيد الهيدروجين مقارنة مع مجموعة السيطرة. في حين لم تظهر اي تغييرات نسيجية تذكر في مقاطع الكلى المعاملة بمستخلص اوراق الحناء. وقد أظهرت مقاطع الكلية المعاملة ببيروكسيد الهيدروجين والمستخلص المائي لأوراق الحناء تحسنا ملحوظا في الصورة النسيجية بصورة عامة مع انخفاض في حالات الارتشاح والتفجى والنخرالتجلطي Coagulative Necrosis ولكن دون رجوع النسيج إلى حالته الطبيعية.

#### المقدمة

لمضادات الاكسدة antioxidant (11)، دراسات عديدة اثبتت الدور الهام لانواع الاوكسجين الفعالة Reactive Oxygen Species (ROS) في احداث اضرار وامراض مختلفة في الكلى (12). كما تعد من اهم اسباب تحطيم الاغشية الخلوية و DNA حيث تسبب بيروكسده في اللييدات المكونة للأغشية الخلوية وتخفض مرونتها ونفاذيتها كما تعمل على تظفير DNA مؤدية الى الاصابة بالسرطان، التنكس الخلوي العام وامراض اخرى(13).

خاصة بيروكسيد الهيدروجين  $H_2O_2$  الذي يمثل صيغة الاوكسجين الفعالة المنتشرة في الايض بواسطة انزيم محفز أو أي أيون سالب الشحنة فوق الاوكسيد وغير مطفر تلقائياً (14). يسبب بيروكسيد الهيدروجين التسمم للكلية السليمة عندما يعطى كدواء (15) وذلك لان الكلى من الاعضاء الرئيسية في الجسم سريعة التحسس للتأثيرات السمية للعقاقير (16). ان مضادات الاكسدة الطبيعية آمنة وأسهل قبولا لدى المستهلكين خاصة إذا كانت في غذائهم الذي يتناولونه او يخلطونها معه (17).

الهدف من البحث الحالي تحديد التأثير الوقائي لأوراق الحناء كمضاد للأكسدة نسجيا وقياس بعض المعايير البايولوجية المتعلقة بوظائف الكلى في الجرذان البيضاء المعرضة للإجهاد التأكسدي ببيروكسيد الهيدروجين.

في وقتنا الحاضر العديد من العقاقير الطبية المستخدمة هي ذات اصول ومناشئ تعود الى طب النباتات التقليدي(1). نبات الحناء *Lawsonia* نبات شجيري كثير الفرع، نفضي، املس ذا لون بني مائل الى الرمادي يصل ارتفاعه الى 2.4\_5m (2). يحتوي نوع واحد *L inermis* يعود الى العائلة الحنائية Lytheraceae والتي صنفت ضمن نباتات المنطقة الجافة الاستوائية وشبه الاستوائية مثل شمال افريقيا، الهند، سريلانكا والشرق الاوسط (3).

اهم الاستخدامات الطبية المعروفة تضمنت استخدام اوراقه كمضاد للالتهابات، السعال، مادة مطهرة، منشط للكبد، موقف للنزف وملطف للحمي (4). كما يعتبر هذا النبات حاليا مصدرا مهما للتطبيقات الطبية في معالجة امراض مختلفة مثل الروماتيزم الرثوي، الصداع، التقرحات، الاسهال، الجذام وداء السكري(5). كما يستخدم هذا النبات في علاج اليرقان، الجدري ومعظم امراض الجلد(6). اثبت هذا النبات فاعلية كمضاد للخلايا السرطانية(7). جذور الحناء اثبتت فاعليتها في معالجة حالات الهستريا واضطرابات الجهاز العصبي(8). استخدمت الحناء ايضاً كدواء مدر للبول ونفعت في معالجة الحالات المرضية المنذرة بأمراض خطيرة مثل قصور عضلة القلب، التناذر الكلوي، التليف الكبد، الفشل الكلوي، فرط ضغط الدم وتسمم دم الحمل(9).

اشارت بعض الدراسات الى خاصية اوراق نبات الحناء كمضاد للأكسدة (10). حيث ينجم الاجهاد التأكسدي عن عدم التوازن وذلك بزيادة انتاج الجذور الحرة free radicals وانخفاض الفعالية الدفاعية

## المواد وطرق العمل

## الحيوانات المستخدمة في الدراسة:

استخدمت في هذه الدراسة ذكور الجرذان *Mus musculus* بأعمار تراوحت بين 3-4 أشهر وأوزان 250-300 غم. خضعت جميع الحيوانات لظروف مختبرية متماثلة من دورة ضوئية Photo Period انقسمت الى 11 ساعة ضوء و 13 ساعة ظلام وذلك في شهري آذار ونيسان وبدرجة حرارة معدل  $25 \pm 2$  درجة مئوية . جرى مراعاة نظافة الاقفاص وتعقيمها مع تبديل لنشارة الخشب كل اسبوع . تركت الحيوانات لمدة 10 أيام وذلك للتأكد من خلوها من الامراض والعاهات وكذلك للتأقلم مع الظروف الجديدة. تمت تغذية الحيوانات على العليقة المتكونة من (45% ذرة صفراء، 25% حنطة، 20% فول صويا، 10% بروتين حيواني مركز، 1% حليب مجفف) اضيف اليها 50غم فيتامينات ومواد حافظة ومواد مضادة للفطريات (18). أعطيت الجرذان الماء والغذاء بشكل مستمر وبكميات كافية طوال مدة التربية والدراسة.

## تحضير المستخلص المائي لأوراق نبات الحناء:

تم الحصول على اوراق نبات الحناء من بعض معاشب الطب الشعبي وجرى التأكد وتشخيص النبات في معشب كلية العلوم جامعة تكريت. تم وزن 10غم من اوراق النبات بعد ان تم تنظيفها من المواد العالقة والأتربة، ثم سحقت وتم مزجها بالماء المقطر 250 مل لمدة ساعة . بعدها مزج الخليط بالمحرك الكهربائي لمدة ساعتين مع التبريد ثم ترك لمدة يوم للتفتيح بدرجة حرارة المختبر ثم رشح المحلول من خلال عدة طبقات من الشاش لفصل العوالق، ثم فصل المستخلص بجهاز الطرد المركزي بسرعة 3000 دورة/دقيقة لمدة 15 دقيقة للتخلص من المواد غير الذائبة وحضن الراشح في درجة حرارة 40 م للتقليل من حجمه. ثم حفظ المستخلص بعد جفافه في قناني معقمة وجمد لحين استخدامه (19).

## تصميم التجربة:

تم تقسيم الحيوانات عشوائياً الى 4 مجاميع تضم كل مجموعة 5 حيوانات وبأوزان متقاربة وكما يلي:  
المجموعة الاولى (مجموعة السيطرة السليمة): اعطيت هذه المجموعة ماء الشرب الاعتيادي والغذاء لمدة 30 يوماً.  
المجموعة الثانية (مجموعة بيروكسيد الهيدروجين): اعطيت هذه المجموعة ماء الشرب الاعتيادي الحاوي على بيروكسيد الهيدروجين بتركيز 0.5% ولمدة 30 يوماً.  
المجموعة الثالثة (مجموعة الحناء): جرعت هذه المجموعة بالمستخلص المائي لأوراق نبات الحناء بتركيز (50ملغم/كغم من وزن الجسم) بوساطة التغذية الانبوبية ولمدة 30 يوماً .  
المجموعة الرابعة (مجموعة  $H_2O_2$  + مستخلص الحناء): اعطيت هذه المجموعة ماء الشرب الاعتيادي الحاوي على 0.5% بيروكسيد

الهيدروجين يومياً مع تجريعها بالمستخلص المائي لأوراق نبات الحناء (50ملغم/كغم) من وزن الجسم يومياً بوساطة التغذية الانبوبية ولمدة 30 يوماً.

## الحصول على العينات الدموية والنسجية :

بعد انتهاء مدة التجربة البالغة 30 يوماً جوعت الحيوانات لمدة 24 ساعة ثم تم تخديرها بالكلوروفورم وبعدها سحبت عينات الدم عن طريق قطع الوريد الودجي Jugular Vein. وضعت العينات في انابيب اختبار Test Tubes خالية من مانع التخثر وتركت لمدة 30 دقيقة تقريباً في حمام مائي بدرجة حرارة 37م، بعدها تم الحصول على المصل Serum من خلال وضعها في جهاز الطرد المركزي Centerifuge بسرعة 3000 دورة/دقيقة، وحفظت بدرجة (-20)م لحين اجراء الفحوصات الكيميوحيوية المطلوبة. بعد ذلك نقلت الحيوانات الى صحن التشریح وثبتت فيه بدبابيس وفتح التجويف البطني بمقص اسفل المنطقة البطنية بعمل شق طولي بشكل حرف T بالمقلوب من المنطقة الخلفية باتجاه المنطقة الامامية ثم الاطراف وازيلت الاجزاء الخارجية من الجلد ثم استأصلت الكلية لغرض اجراء الدراسة النسجية عليها. نقلت بعد الاستئصال الى محلول فورمالين 10% لمدة 24 ساعة بعد ذلك تم غسلها بالماء الجاري لمدة 30 دقيقة ثم نشفت باستخدام ورق الترشیح ووضعت في كحول (70%) لحين عمل المقاطع النسجية لها حسب ما ورد في (20).

## تقدير المتغيرات الدموية:

تم تقدير تركيز اليوريا والكرياتنين باستخدام عدة التحاليل Kit المصنعة من قبل شركة Syrbio, France (21). تم تحليل نتائج الفحوصات الكيميوحيوية إحصائياً باستخدام تحليل التباين Analysis of variance والبرنامج الاحصائي SPSS وتمت مقارنة المتوسطات الحسابية للمعاملات باستخدام اختبار دانكن Duncan test عند مستوى معنوية  $P < 0.05$ .

## النتائج

## الفحوصات الكيميوحيوية :

توضح النتائج المذكورة في الجدول (1) أن هناك زيادة معنوية ( $P < 0.05$ ) في تركيز اليوريا والكرياتنين في مصل دم ذكور الجرذان المعاملة بـ  $H_2O_2$  بالمقارنة مع حيوانات مجموعة السيطرة السليمة في حين ادت المعاملة بالحناء الى حصول انخفاض معنوي ( $P < 0.05$ ) في تركيز اليوريا والكرياتنين بالمقارنة مع مجموعة السيطرة السليمة. وقد اظهرت النتائج المذكورة في الجدول حصول ارتفاع غير معنوي في تركيز اليوريا والكرياتنين مقارنة مع مجموعة السيطرة عند معاملة مجاميع الحيوانات المعرضة للاجهاد التاكسدي بالمستخلص المائي للحناء.

جدول (1) تأثير المعاملة بيروكسيد الهيدروجين والمستخلص المائي للحناء في تركيز اليوريا والكرياتينين في مصل دم ذكور الجرذان

المعاملات	يوريا ملغم/100مل	كرياتنين ملغم/100مل
مجموعة السيطرة السليمة	35.2±9.323b	0.753±0.21b
مجموعة بيروكسيد الهيدروجين H <sub>2</sub> O <sub>2</sub>	49.5±7.615a	0.914±0.22a
مجموعة المستخلص المائي للحناء	30.6±3.192c	0.641±0.75c
مجموعة H <sub>2</sub> O <sub>2</sub> + المستخلص المائي للحناء	38.4±6.471b	0.812±0.82b

\*القيم تمثل المعدلات ± الانحراف القياسي.

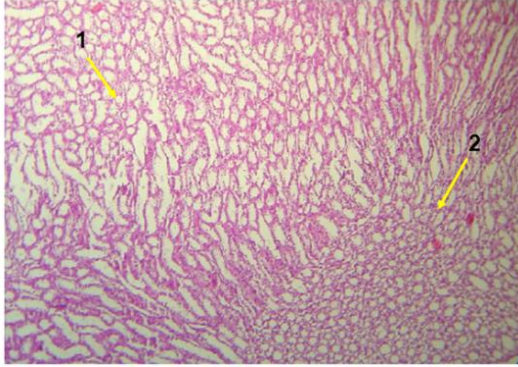
\* عدد الحيوانات 5 لكل مجموعة

\* الاحرف المختلفة تعني وجود فرق معنوي عند قيم الاحتمالية اقل من (P < 0.05)

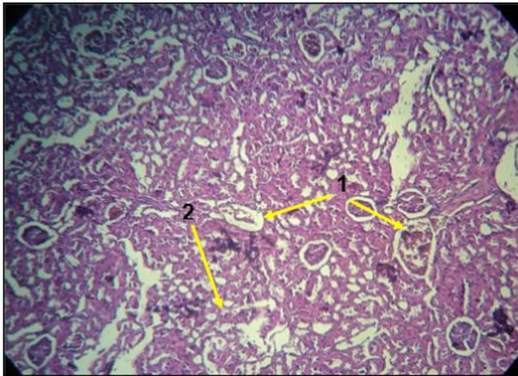
### الفحص النسيجي:

تشبه الكلية Kidney في شكلها حبة الفاصولياء وتقع الكليتان خلف الجنب جداري parietal peritoneum على جانبي العمود الفقري. تتكون الكلية من جزء خارجي يدعى القشرة cortex وجزء داخلي يدعى اللب medulla كما في الشكل (1) الذي يبدو مكونا من عدد من الاوتاد ثلاثية الجوانب بهيئة اهرامات تملأ اللب. تعرف الوحدة البنائية للكلية بالنفرون nephron ويكون ذا شكل فريد من نوعه فهو عبارة عن قمع دقيق له ساق طويلة كثيرة الالتواءات. يتكون النفرون من محفظة بومان Bowman's capsule وهي فم النفرون شبيهة بالكاس تتكون من شبكه من الأوعية الدموية الشعيرية تدعى بالكبيبة glomerulus أما الجزء الثاني المكون للنفرون فهو النبيب الملتوي القريب proximal convoluted tubule ويتميز بكثرة التواءاته وتمثل عروة هنلي loop of Henle المكون الثالث للنفرون وتكون بهيئة حرف U ثم النبيب الملتوي البعيد distal convoluted tubule واخيرا النبيب الجامع collecting tubule وهو نبيب مستقيم يربط عدد من النبيبات البعيد لعدة نفرونات. تقع محفظة بومان وكلا النبيبات الملتوية في قشرة الكليه بينما تقع عروة هنلي والنبيبات الجامعة في منطقة اللب (22).

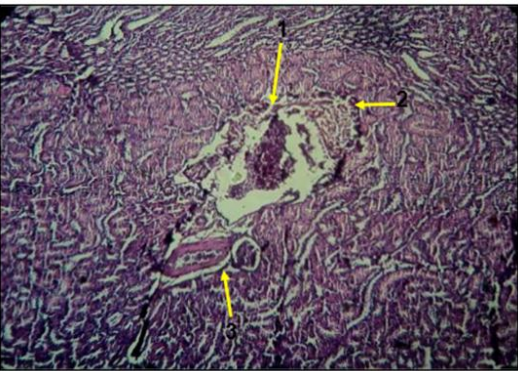
اظهرت نتائج الدراسة النسيجية الحالية من خلال مقاطع الكلية لمجموعة الجرذان المعاملة ب 0.5% بيروكسيد الهيدروجين حدوث تنكس خلوي حاد Degeneration وارتشاح Infiltration للخلايا اللمفية مع حصول نزف Hemorrhage وظهور حالات تفجي Vaculation في هيولي خلايا بطانة النبيبات الكلوية وحالات نخر تجلطي Coagulative Necrosis كما في الشكل (2,3) اما في حيوانات مجموعة الجرذان المعاملة بالمستخلص المائي لأوراق نبات الحناء فانه لم يلاحظ حصول اضرار نسيجية واضحة في الكلية المعاملة مقارنة مع مجموعة السيطرة السليمة كما في الشكل (4) في حين اظهرت مقاطع الكلية المأخوذة من الجرذان المعاملة بيروكسيد الهيدروجين ومستخلص اوراق الحناء تحسنا ملحوظا في الصورة النسيجية بصورة عامة مع انخفاض حالات الارتشاح اللمفي وتفجي هيولي النبيبات الكلوية وحالات النخر التجلطي كما في الشكل (5) ولكن دون عودة النسيج الى حالته الطبيعية .



الشكل (1) مقطع نسيجي في كلية جرذ ابيض سليم يوضح منطقة القشرة Cortex (1) ومنطقة اللب Medulla (2). الصبغة: H&E. 100X



الشكل (2) مقطع نسيجي في كلية جرذ ابيض معاملة ب H<sub>2</sub>O<sub>2</sub> يوضح Necrosis (2) Hemorrhage (1). الصبغة: H&E. 100X



الشكل (3) مقطع نسيجي في كلية جرذ ابيض معاملة ب H<sub>2</sub>O<sub>2</sub> يوضح Necrosis (3) Degeneration (2) Hemorrhage (1). الصبغة: H&E. 100X

عن مصادر بديلة للطاقة مثل البروتينات والتي يكون من اهم نواتجها العرضية اليوريا والكرياتين (26).

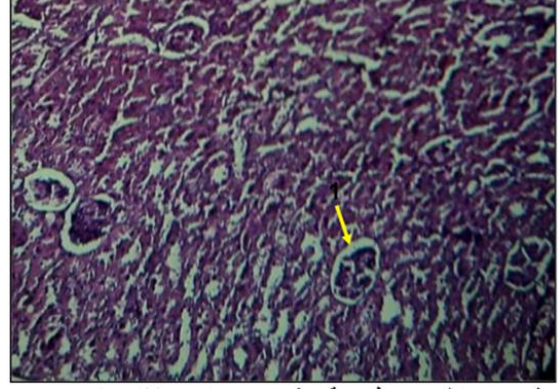
اثبتت نتائج الدراسة الحالية ان تجريع الجرذان بالمستخلص المائي لاوراق نبات الحناء قد ادى الى حصول انخفاض معنوي في تركيز اليوريا والكرياتين مقارنة مع مجموعة السيطرة كما لوحظ هذا الانخفاض في مجموعة الجرذان المعرضة للاجهاد التاكسدي والمعاملة بمستخلص الحناء وذلك بالمقارنة مع مجموعة بيروكسيد الهيدروجين يمكن ان يرجع السبب في الانخفاض الى وجود مركبات الفلافونيدات والكلايكوسيدات في اوراق الحناء(27)حيث تتميز هذه المركبات بفاعليتها المضادة للاكسدة من خلال اكتساحها للجذور الحرة والتقليل من تاثيراتها. كما تحتوي الحناء على مركب lawsonone,2-hydroxy- 1, 4-napthoquinone  $C_{10}H_6O_3$  والذي يعرف بدوره الفعال احيائيا (28). كما اثبتت الفحوصات والتحليلات الكيميائية لنبات الحناء وجود الفينولات والقلويدات و mucilage و mannitol و Gallic acid (29) ان وجود انواع مركبات الفينولات قد تكون هي المسؤول عن الفاعلية والنشاط المضاد للاكسدة المعروف لمستخلص الحناء (30).

#### الفحص النسجي :

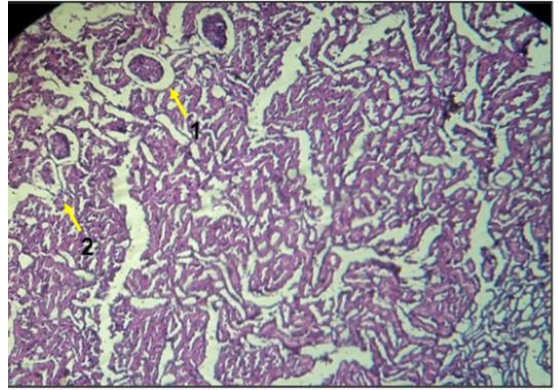
بينت نتائج الدراسة الحالية حصول تنكس خلوي وارتشاح الخلايا الملفية وحصول حالات نزف وتقجي وحالات تنخر في قشرة الكلى المعاملة بيروكسيد الهيدروجين وهذه النتيجة تتفق مع ما اشار اليه (31) من ضرر وتحطم خلايا الكلية الامر الذي يحدث بارتباط مع انواع الاوكسجين الفعالة والجذور الحرة حيث يعتبر بيروكسيد الهيدروجين واحد من اكبر انواع الاوكسجين الفعالة المفترض له ان يلعب دور كبير في امراضية الكلية (32).

فالاجهاد التاكسدي يحصل عندما يزداد الاوكسجين الفعال او انواع النتروجين او كليهما ومضادات الاكسدة الدفاعية تفقد توازنها. ان معظم التأثيرات الضارة والسلبية لبيروكسيد الهيدروجين على الانسجة تتضمن بيروكسدة الدهون معتمدة على تحويلها الى هيدروكسيل OH الذي يحفز بايونات الحديد والنحاس (33) فالخلايا المعرضة لبيروكسيد الهيدروجين ممكن ان تعاني تنكس في الـ DNA , دهون الغشاء البلازمي, البروتينات والانزيمات والتي تؤدي الى حالات امراضية مختلفة (34).

اوضحت مقاطع الكلية المعاملة بـ 50 ملغم/كغم من المستخلص المائي لاوراق الحناء عن عدم ظهور أي اضرار نسجية او تاثيرات سلبية مقارنة مع مجموعة السيطرة وهذا يتفق مع نتائج (35,36). حيث اشار (36) الى ان معاملة الجرذان بـ 200 ملغم/كغم بالمستخلص المائي لاوراق الحناء لم تظهر أي تغييرات نسجية في مقاطع الكلى المعاملة مقارنة مع مقاطع مجموعة السيطرة وكانت الكبيبات والنبيبات الكلوية ذات مظهر طبيعي. اما مقاطع الكلى للجرذان المعرضة للاجهاد التاكسدي بـ  $H_2O_2$  والمعاملة بمستخلص الحناء فقد اظهرت تحسنا ملحوظا في الصورة النسجية مع انخفاض في حالات التنكس والارتشاح اللمفي والتقجي والنخر وقد يعود السبب



الشكل (4) مقطع نسجي في كلية جرذ ابيض معامل بمستخلص الحناء يوضح (1)Glomerulus. الصبغة H&E. 100X.



الشكل (5) مقطع نسجي في كلية جرذ ابيض معامل بـ  $H_2O_2$  ومستخلص الحناء يوضح (1) Vacuolation (2) Necrosis. الصبغة H & E. 100X.

#### المناقشة

##### الفحوصات الكيموحيوية:

##### اليوريا والكرياتين:

اظهرت نتائج الدراسة الحالية ان استحداث الاجهاد التاكسدي بتجريع ذكور الجرذان 0.5% بيروكسيد الهيدروجين ادى الى حدوث ارتفاع معنوي  $P < 0.05$  في مستوى تركيز اليوريا والكرياتين من مصل الدم مقارنة مع مجموعة السيطرة وهذا يتفق مع النتائج التي توصل اليها (19,23). هذا الارتفاع قد يعزى الى ان التعرض لبيروكسيد الهيدروجين يسبب زيادة في تراكيز ايون السوبر اوكسيد وجذر الهيدروكسيل الخطر (OH) واللذين يؤديان الى اختلال وظيفة الكبيبة والتحطم الكلوي (24) او ربما يعود السبب الى ان التعرض لـ  $H_2O_2$  قد يقوم بتنشيط استجابات التهابية مختلفة مثل السايتوكاينز وبالتالي حصول تنوع ضرر التحطم الكلوي وبالتالي انخفاض لاحق في وظيفة الكبيبة لينتج عنها زيادة المؤشرات والمتغيرات الباثولوجية للكلية (25). كما يعتقد ان سبب الارتفاع في تراكيز اليوريا والكرياتين ناجم عن تأثر هورمون الانسولين وانخفاض فاعليته، وبالتالي التقليل من الاستفادة من الكلوكوز مما ينعكس سلبا على الحيوان فيضطره للبحث

### الاستنتاجات

1) تبين من البحث الحالي ان استحداث الاجهاد التأكسدي ببيروكسيد الهيدروجين قد ادى الى حدوث ارتفاع في تراكيز اليوريا والكرياتينين مما يشير الى ان حصول الاجهاد التأكسدي قد ادى الى اضطراب في فعاليات الجسم الأيضية وبالتالي ظهور حالات ارتشاح لمفي وتنكس خلوي وحصول حالات نزف وتقجي وتتخر في نسيج الكلية خاصة في منطقة القشرة.

2) ان المعاملة بالمستخلص المائي لا وراق الحناء في الحيوانات المعرضة للإجهاد التأكسدي قد ادت الى خفض تراكيز اليوريا والكرياتينين والرجوع قريب من القيم الطبيعية وبالتالي ظهور تحسن في الصورة النسجية بصورة عامه وذلك بانخفاض حالات التنكس والارتشاح والتقجي والتتخر.

في ذلك لما تحتويه اوراق الحناء من مركبات مهمة مضادة للاكسدة (37). فالعلاقة بين فعالية مضادات الاكسدة والمحتوى الفينولي الموجود في اوراق الحناء قد اكدت في دراسة (38) وخاصة مركب Gallic acid (39) كما تحتوي ايضا الفلويدات والكاربوهيدرات والستيرويدات و saponins و tannins (40) وكذلك لاحتوائها على مركب lawsone الذي يعرف بفاعليته المضادة للأكسدة (41). كما أشار (42) في دراسته الى التأثير الفعال لمستخلص اوراق الحناء في الدور الكاسح للجذور الحرة والتي منعت ببيروكسيد الليبيدات الفوسفورية للأغشية الخلوية ووقت الخلايا المناعية من ان تدمر بالجذور الحرة. الا ان مقاطع الكلى المدروسة لم تظهر عودة النسيج الى حالته الطبيعية وقد يعزى السبب في ذلك الى قلة تركيز المستخلص المستخدم في هذه الدراسة او قد يعود السبب الى قصر الفترة الزمنية للمعاملة بالمستخلص او لكلي السببين معا.

### المصادر

1. Muhammad H.S. and Muhammad S.(2005). The use of Lawsonia inermis Linn. (Henna) in the management of burn wound infection. Afr. J. of Biotech , 4: 934 – 937.
2. Chung W.H., Chang Y.C., Yang L.J., Hung S.I., Wong W.R., Lin J.Y. (2002). Clinicopathologic features of skin reactions to temporary tattoos and analysis of possible causes. Arch. Dermatol:138–188.
3. Kirtikar, KR, Basu, BD., Indian Medicinal Plants, International Book Distributors Booksellers & Publishers, Dehra Dun. (1999).
4. Ahmed S, Rahman A, Alam A, Saleem M, Athar M, Sultana S. (2000): Evaluation of the efficacy of *Lawsonia alba* in the alleviation of carbon tetrachloride-induced oxidative stress. J Ethnopharmacol 69: 157-164,
5. Abdelgadir, E.H., Ahmed, R.H., Adam, S.L.Y., Husein, A.M. (2010). Evaluation of toxicological activity (acute and sub-chronic toxicities) of Lawsonia innermis seeds on Wister rats. J. Pharmacol. Toxicol, 5(7), 324-333.
6. Chaudhary, G., Goyal, S., Poonia, P. (2010). Lawsonia inermis Linnaeus: A Phytopharmacological Review. Int. J. Pharma. Sci. Drug Res., 2(2), 91-98.
7. Endrini, S., A. Rahmat, P. Ismail and T.Y. Yun Hin, (2002). Anticarcinogenic properties and antioxidant activity of henna (*Lawsonia inermis*). J. Med. Sci., 2: 194-197.
8. Ozaslan, M., M.E. Zumrutdal, K. Daglioglu, I.H. Kilic and I.D. Karagoz ., (2009). Antitumoral effect of *L. inermis* in mice with EAC. Int. J. Pharmacol., 5: 263-267.
9. Chetty KM. Flowering plants of Chittoor, Edn 1, Andhra Pradesh, (2008), pp. 132.
10. Philip, J.P., G. Madhumitha and S.A. Mary, (2011). Free radical scavenging and reducing power of *Lawsonia inermis* L. seeds. Asian Pac. J. Trop. Med., 4: 457-461.
11. Moussa SA. (2008 ) . Oxidative stress in diabetes mellitus. Romanian J. Biophys.;18(3):225–236.

12. Nath, K. A. (1990). Reactive oxygen species and renal injury. In International Yearbook of Nephrology 1991. V.E. Andreucci and L. G. Fine, editors. Kluwer Academic Publishers, Norwood, MA. 47-73.
13. Finkel T, Holbrook NJ.( 2000). Oxidant, oxidative stress and biology of ageing. Nature 408: 239-247,.
14. Guidet, B. R., and S. V. Sudhir.( 1989). In vivo generation of hydrogen peroxide by rat kidney cortex and glomeruli. Am. J. Physiol. 256:F158-F164.
15. Yoshioka, T., T. Bills, T. Moore-Jarrett, H. L. Greene, I. M. Burr, and I. Ichikawa.( 1990). Role of intrinsic antioxidant enzymes in renal oxidant injury. Kidney Int. 38:282-288.
16. Adekomi, D.A., Musa, A.A., Tijani, A.A., Adeniyi, T.D., Usman, B. (2011). Exposure to smoke extract of *Datura stramonium* leaf: Some of its effects on the heart, liver, lungs, kidneys and testes of male Sprague Dawley rats. J. Pharmacognosy Phytother, 3(5), 67-75.
17. Pokorny, J. (1991). Natural Antioxidants for Food Use. Trends Food Sci. Technol. 2: 223-227.
18. Balucci- Roslindo, E.; Sliviro, K.; Gorge, M. and Ganazaga, H. (2001). Effect of isotretior on tooth germ of palate development I mouse embryos. Braz. Dent.J. 12(2):115-119.
19. السامرائي, سعدية جمال قادر. (2012). "دراسة تأثير المستخلص المائي لنبات الحناء *Lawsonia inermis* كمضاد للأكسدة في ذكور الجرذان البيض المعرضة للإجهاد التأكسدي". رسالة ماجستير, كلية التربية, جامعة تكريت.
20. الحاج, حميد احمد. (2012). "التحضيرات المجهرية الضوئية , النظرية والتطبيق". الطبعة الثانية , عمان – الاردن .
21. Burtis C.A. and Ashwood E.R. (1999), "Teitz Text Book of Clinical Chemistry", 3rd ed., W.B. Saunders Company, London, UK., pp. 840-843.

22. عرب , يوسف محمد , العلوجي, صباح ناصر, كرماشه , فاروق ناجي, ياس, مروان عبد الرحيم , فسيولوجيا الحيوان , الطبعة الاولى , (1989) , جامعة بغداد بيت الحكمة, ص 31 , 246-251.
23. Naveen, S.; Ahya, S.N. and Levin, M.L.(2003). Acute renal failure. JAMA., 289:747.
24. Sharma, P.; Senthilkumar, R.D.; Brahmachari, V.; Sundaramoorthy, E.; Mahajan, A.; Sharma, A.; and Sengupta, S. (2006). Mining literature for a comprehensive pathway analysis: a case study for relative of homocysteine related genes for genetic and epigenetic studies. Lipids and Health disease.5 (1): 1186-1476.
25. Tak, P.P and Firestein, G.S.(2001). Nf-k B: a key role in inflammatory diseases. Clin Invest., 107:7-11.J.
26. Le Roith D., Taylor S. and Olefsky J. (2000). Diabetes mellitus, a fundamental text. 2nd edition Lip Williams and Wilkins.
27. Al-Yahya, M.A., I.A. Al-Meshal, J.S. Mossa, A.A. Al-Badr and M. Tariq,( 1990). Saudi Plants: A Phytochemical and Biological Approach. 1st Edn. King Saud University Press, Riyadh, Saudi Arabia, pp: 142-144.
28. Ageel, A.M., J.S. Mossa, M. Tariq, M.A. Al-Yahya and M.S. Al-Said,( 1987). Plants Used in Saudi Folk Medicine, King Abdul Aziz City for Science and Technology. King Saud University Press, Riyadh.
29. Chaudary G, Goyal S, Priyanka P. Lawsonia inermis Linnaeus: A Phytopharmacological Review. Int. J. Pharma. Sci and Drug Res. (2010);2(2): 91-98.
30. Babili FE, Valentin A, Chatelain C (2013) Lawsonia Inermis: Its Anatomy and its Antimalarial, Antioxidant and Human Breast Cancer Cells MCF7 Activities. Pharmaceut Anal Acta 4: 203. doi: 10.4172/2153-2435.1000203.
31. Takeda M. Shirato I. Kobayashi M. Endou H. (1999). Nephron. Hydrogen Peroxide Induces Necrosis, Apoptosis, Oncosis and Apoptotic Oncosis of Mouse Terminal Proximal Straight Tubule Cells. ;81:234–238 (DOI: 10.1159/000045282) .
32. Kunduzova OR, Bianchi P, Parini A, Cambon C. (2002): Hydrogen peroxide production by monoamine oxidase during ischemia/reperfusion. Eur J Pharmacol; 448:225–230.
33. Ward JF, Blakely W, Joner EI. (1985). Mammalian cells are not killed by DNA single-strand breaks caused by hydroxyl radicals from hydrogen peroxide. Radiation Res; 103: 383-392.
34. Torras J, Cruzado JM, Grinyo JM(1999): Ischemia and reperfusion injury in transplantation. Transplant Proc 31:2217–2218.
35. Abdelgadir, E.H., Ahmed, R.H., Adam, S.L.Y., Husein, A.M. (2010). Evaluation of toxicological activity (acute and sub-chronic toxicities) of Lawsonia inermis seeds on Wister rats. J. Pharmacol. Toxicol, 5(7), 324-333.
36. Toxicity Induced Histological Changes in Selected Organs of Male (Wistar) Rats by Lawsonia inermis Leaf Extract Mosaid A. Z. Alferahl Eur. J. Med Plan 2(2): 151-158,( 2012).
37. Endrini, S., A. Rahmat, P. Ismail and Y.H. Taufiq-Yap,( 2007). Comparing of the cytotoxicity properties and mechanism of Lawsonia inermis and Strobilanthes crispus extract against several cancer cell lines. J. Med. Sci., 7: 1098-1102.
38. Prieto P, Pineda M, Aguilar M.(1999) . Spectrophotometric quantitation of antioxidant capacity through the formation of a phosphomolybdenum complex: Specific application to the determination of vitamin E. Analyt Biochem ;269:337-341.
39. Bajpai M, Pande A, Tewari SK.(2005). Phenolic contents and antioxidant activity of some food and medicinal plants. Int J Food Sci Nutr 56: 287-291, 2005.
40. Kawo, A.H. and A.M. Kwa, (2011). Phytochemical screening and antibacterial activity of the aqueous extracts and fractions of ethanolic extracts of Lawsonia inermis leaf. Int. Res. J. Microbiol., 2: 510-516.
41. Dasgupta T, Rao AR, Yadava PK. (2003). Modulatory effect of henna leaf (Lawsonia inermis) on drug metabolising phase I and phase II enzymes, antioxidant enzymes, lipid peroxidation and chemically induced skin and forestomach papilloma genesis in mice. Mol Cell Biochem;245:11–22.
42. Mikhaeil BR, Badria FA, Maatooq GT, Amer MMA.(2004). Antioxidant and Immunomodulatory Constituents of Henna Leaves. Z. Naturforsch; 59c: 468-476.

## Effect of aqueous extract *Lawsonia inermis* leaves on Urea, Creatinine and Histological of kidneys in white male Rats exposed to oxidative stress of H<sub>2</sub>O<sub>2</sub>

Muhammed K. Ibrahim

Dept of Biology, College of Education for Pure Science, Tikrit University , Tikrit , Iraq.

### Abstract

This study was designed to examine, the effect of Effective aqueous extract *Lawsonia inermis* leaves as antioxidant on concentration of Urea ,Criatinine and Histological of kidneys in Albino male Rats exposed to hydrogen peroxide induced oxidative stress. This study showed that 0.5% hydrogen peroxide concentration leads to significant increase ( $P<0.05$ ) in concentration of serum urea and creatinine comparing with control group. While the aqueous extract of *Lawsonia inermis* concentration (50mg/kg) led to significant decrease ( $P<0.05$ ) in concentration of serum urea and creatinine compare with control group. Also the results showed no significant increase in concentration of urea and creatinine in group exposed to oxidative stress and aqueous extract of Henna comparing with control group. The histological results of the kidney treated with (0.5%) H<sub>2</sub>O<sub>2</sub> showed degeneration, congestion, lymphatic infiltration, vacuolation in the renal tubules with necrosis comparing with control. While sections of kidney treated with aqueous extract of Henna showed normal appearance of the renal tubules. Histological investigation of kidneys rats treated with H<sub>2</sub>O<sub>2</sub> and extract of Henna showed improvement in histological picture with reduction in infiltration, vacuolation and necrosis but the tissue did not return back to the normal state.