

الفعالية الحيوية للمستخلص المائي لنبات ورد لسان الثور *Borago officinalis* Linn في التقليل من السمية الكلوية المستحدثة ببيروكسيد الهيدروجين في اناث الارانب

رغد حازم حمد العباسي¹، نور إبراهيم حسن الكراعي²

¹قسم التحليلات المرضية، كلية العلوم التطبيقية، جامعة سامراء، سامراء، العراق

²قسم علوم الحياة، كلية التربية للعلوم الصرفة، جامعة تكريت، تكريت، العراق

الملخص

اجريت هذه الدراسة لمعرفة التأثير الوقائي للمستخلص المائي لنبات ورد لسان الثور *Borago officinalis* Linn واثره كمضاد اكسدة نسجي على بعض المتغيرات المتعلقة بوظائف الكلية في اناث الارانب البيض المعرضة للإجهاد التأكسدي المستحدث ببيروكسيد الهيدروجين (H₂O₂ 5%). شملت الدراسة استخدام 20 من اناث الارانب بعمر (4-5 أشهر) قسمت الى 4 مجاميع بواقع (5) ارناب لكل مجموعة وكانت المجاميع كالآتي: مجموعة السيطرة، مجموعة مستخلص ورد لسان الثور، مجموعة بيروكسيد الهيدروجين H₂O₂، ومجموعة H₂O₂ + مستخلص ورد لسان الثور، إذ تم اختيار عدد من المتغيرات الفسلجية والكيموحيوية (كالعدد الكلي لكريات الدم الحمر (RBCs) وقياس تركيز اليوريا والكرياتينين). بعد انتهاء التجربة تم قتل الحيوانات بطريقة الذبح، واستؤصلت الكلية وحفظت بـ 10% فورمالين لمدة لاتزيد عن 48 ساعة وبعدها حضرت منه شرائح مجهرية لإجراء الدراسة النسجية. أظهرت نتائج الدراسة حصول ارتفاع معنوي في العدد الكلي لكريات الدم الحمراء في المجموعة المعاملة ببيروكسيد الهيدروجين بينما لم تظهر مجموعة المستخلص المائي ومجموعة البيروكسيد المعاملة بالمستخلص اي فروق معنوية عند مقارنتها مع السيطرة. كما أظهرت نتائج الدراسة حصول ارتفاع معنوي في تركيز اليوريا في مجموعة البيروكسيد ومجموعة البيروكسيد المعاملة بالمستخلص بينما لم تظهر مجموعة المستخلص فروق معنوية. كما أظهرت النتائج حصول ارتفاع معنوي في تركيز الكرياتينين في مجموعة البيروكسيد بينما أظهرت مجموعة المستخلص ومجموعة البيروكسيد مع المستخلص انخفاضاً معنوياً عند مقارنتها بالسيطرة. كما أظهرت الفحوصات النسجية وجود تغيرات تنكسية في التركيب النسيجي للكلية في مجموعة البيروكسيد، أما مجموعة البيروكسيد المعاملة بالمستخلص ومجموعة المستخلص المائي فقد أظهرت مظهراً طبيعياً لمنطقة القشرة واللب.

المقدمة

لقد اهتمت الدراسات الحديثة بدور مضادات الأكسدة في الوقاية من الكرب التأكسدي كما أن الجسم يمتلك عدة آليات دفاعية لتقيد الجذور الحرة وتحديد مخاطرها [5].
لقد تم استخدام عدة نباتات لعلاج الكرب التأكسدي الناتج من تكون الجذور الحرة داخل الجسم وما ينتج عنها من امراض عدة، لقد أصبح الناس أكثر ميلاً لاستخدام النباتات الطبية لما تعطيه من نتائج أفضل من المواد الكيماوية المصنعة ومنها نبات ورد لسان الثور *Borago officinalis* Linn وهو شرقي الأصل ويستخدم كتوابل كما يمكن أن تستخدم اوراق النبات للأكل وخاصة اوراقه التي تعد غذاء كما اوراق السبانغ [6].

لذا تم تصميم الدراسة للتوصل منها الى معرفة تأثير المستخلص المائي لنبات ورد لسان الثور نسيجياً وعلى بعض المتغيرات الكيموحيوية المتعلقة بوظائف الكلية في اناث الارانب البيض المعرضة للكرب التأكسدي ببيروكسيد الهيدروجين.
هدفت الدراسة الحالية الى استخدام مستخلص نبات ورد لسان الثور في الحد من السمية الكلوية المستحدثة تجريبياً في اناث الارانب البيض البالغة بوساطة بيروكسيد الهيدروجين المضاف لماء بتركيز 5% [4].

أشارت العديد من الدراسات إلى أثر أنواع الأوكسجين الفعالة ROS Reactive oxygen species ومنها الجذور الحرة Free radicals في احداث العديد من الأمراض، وذلك من خلال حدوث حالة من الأجهاد التأكسدي Oxidative stress و الذي يؤدي الى خفض قابلية مضادات الأكسدة على الحد من تأثيرها [1].
يحدث تصلب العصيد في انواع الشرايين مؤثراً على التجهيز الدموي للأعضاء والذي يؤدي إلى تطور حالات مرضية مثل السكتة الدماغية Stroke ومرض الشريان التاجي Coronary artery disease (CAD)، كما يؤثر في عمل الكلية مؤدياً الى حدوث خلل تركيبى وظيفي [2]

في عدد من الحالات المرضية كالتهابات الكلية وانسداد المجاري البولية تزداد كمية الكرياتينين في الدم ويساعد تركيز الكرياتينين في مصل الدم على تشخيص امراض الكلية والجهاز البولي وكذلك تقدير مدى إصابة هذه الأعضاء والأنسجة، وفي حالة وجود خلل في وظائف الكلية عند زيادة مستوى اليوريا يتراكم الكرياتينين في الدم ويصبح مستواه في البلازما مرتفعاً، يتكون الكرياتينين من تحول مادة فوسفات الكرياتينين اللا مائي Anhydrous Creatine، لذلك يعد المقياس الأمثل لاختبار وظيفة الكلية في الجسم لأنه مادة داخلية المنشأ ويطرح من الجسم بصورة كاملة ولايعاد امتصاصه من قبل الكلية على عكس اليوريا التي يعاد امتصاص جزء منها من قبل الكلية [3].

المواد وطرق العمل

استخدمت في هذه التجربة 20 من أنثى الارانب البيض البالغة بعمر (4-5) أشهر وبأوزان تراوحت بين (1020 - 1030) غم، وقد أجريت الدراسة في شهر كانون الثاني من العام الحالي، وقد انتهت تربية الحيوانات في غرفة خاصة تتوفر فيها الشروط الصحية لتربية الحيوانات من تغذية ودرجة حرارة وإضاءة وتهوية في مختبرات قسم التحليلات المرضية لكلية العلوم التطبيقية.

قسمت الحيوانات الى 4 مجموعات بواقع (5) حيوانات لكل مجموعة وعولت لمدة 30 يوما وكما يأتي:

G1: أعطيت ماء الشرب الاعتيادي طيلة فترة التجربة (شهر واحد) وهدت مجموعة سيطرة Control.

G2: أعطيت ماء الشرب الحاوي على المستخلص المائي لنبات ورد لسان الثور بتركيز 5 % طيلة فترة التجربة.

G3: أعطيت ماء الشرب الحاوي على 5% بيروكسيد الهيدروجين طيلة فترة التجربة.

G4: أعطيت ماء الشرب الحاوي على 5% بيروكسيد الهيدروجين لمدة أسبوعين ثم عولت بالمستخلص المائي لنبات ورد لسان الثور لمدة اسبوعين. حيث كان تركيز المستخلص 5% مع تجريب يومي مرة واحدة باليوم.

الحصول على عينات الدم: عند نهاية الفترة الزمنية الخاصة بأجراء التجربة (30) يوما، تم تعريض حيوانات التجربة Experimental animals للتجوع Starving لمدة محددة من الزمن (12) ساعة ثم وزن تلك الحيوانات وتسجيل اوزانها ، بعدها تم سحب عينات الدم منها بطريقة الطعنة القلبية Cardiac puncture حيث تم جمع مايقارب (4-5) مل من الدم. قسم الدم على جزئين حسب نوع الفحص، إذ وضع (1) سم3 من الدم في أنابيب بلاستيكية ذات أغشية محكمة حاوية على رباعي حامض الخليك ثنائي أمين الأتلين (EDTA) Ethylene Diamine Tetra Acetic Acid المانعة للتخثر لغرض إجراء فحوصات صور الدم (العدد الكلي لكريات الدم الحمر) الذي تم في نفس يوم التشريح أما الجزء الباقي فتم عزله ووضع في انابيب اختبار خاصه بالحصول على مصل الدم Blood serum حيث تمتاز تلك الأنابيب بعدم احتوائها على موانع التجلط حيث يترك الدم

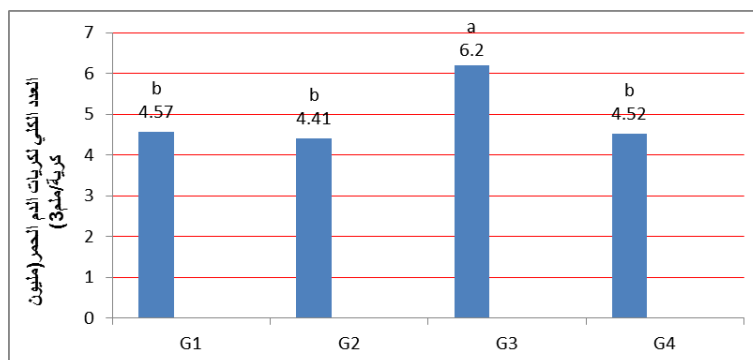
فيها لمدة (20) دقيقة لحين تخثره ثم يطرد مركزيا للحصول على المصل ثم يتم حفظه بدرجة (-20) مئوية لحين استخدامه لأجراء باقي الفحوصات الكيموحيوية والتي شملت قياس تركيز (اليوريا والكرياتينين). تم تقدير تركيز اليوريا Urea والكرياتينين باستخدام عدة التحليل الجاهزة (Kits) الخاصة بشركة (Biolabo sa,france)، كما تم حساب أعداد كريات الدم الحمراء باستخدام جهاز Celltac alpha.

الحصول على العينات النسجية: بعد انتهاء التجربة تم قتل الحيوانات بطريقة الذبح، وبعدها تم أخذ عينات من الكلية بحجم 0.5 سم3، وضعت في الفورمالين بتركيز 10% لمدة (12) ساعة، وبعد غسلها بالماء لمدة (10) دقائق، أجريت عليها سلسلة التمريرات النسجية بالكحول، النزليين ومن ثم التشريب والظمر بشمع البرافين وعمل القوالب الخاصة والتي يستخدم فيها البرافين، تقطع هذه القوالب باستخدام جهاز المايكروتوم Microtome الخاص بالتقطيع النسيجي ثم تنقل هذه المقاطع الى الكحول ذو التركيز 30% بعدها توضع في حمام مائي بدرجة حرارة (45) مئوية لتجنب حصول طيات في المقاطع بعدها يتم تحميلها على الشرائح الزجاجية Slides [7]. وتم فحصها تحت المجهر الضوئي Light microscope.

التحليل الاحصائي Statistical Analysis: تم تحليل نتائج الدراسة وذلك باستخدام أحد أنظمة التحليل الاحصائي الشائعة وهو نظام SPSS، والذي من خلاله يتم معرفة مدى وجود او عدم وجود فروقات معنوية في المجاميع الخاصة بهذه الدراسة . كما تم التأكيد على وجود تلك الفروق باستخراج قيمة الخطأ القياسي SE وذلك ضمن مستوى معنوية $P < 0.05$ [8]

النتائج و المناقشة

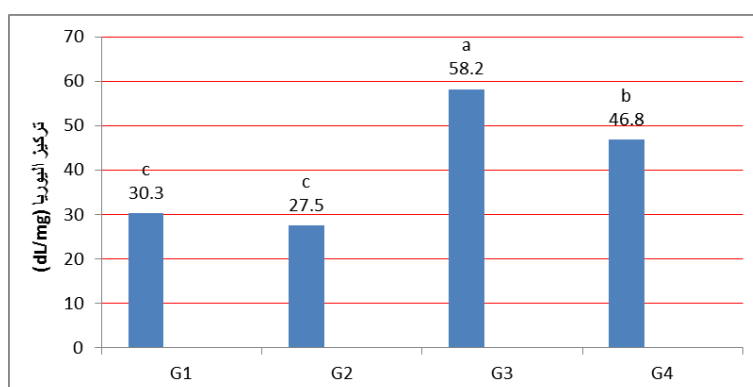
أظهرت نتائج الدراسة حصول ارتفاع معنوي عند مستوي معنوية ($p \leq 0.05$) في العدد الكلي لكريات الدم الحمر (RBCs) للمجموعة المعاملة ببيروكسيد الهيدروجين والتي بلغت (6.20 ± 0.33) ، بينما لم تظهر المجموعة المعاملة بالمستخلص المائي لنبات ورد لسان الثور اي فروق معنوية والتي بلغت (4.41 ± 0.02) ، كما لم تظهر المجموعة المعاملة ببيروكسيد الهيدروجين وتم معاملتها بالمستخلص المائي لورد لسان الثور اي فروق معنوية اذ بلغت (4.52 ± 0.26) عند المقارنة بمجموعة السيطرة والتي بلغت (4.57 ± 0.29) .



شكل (1) يوضح التغيرات في معدل العدد الكلي لكريات الدم الحمراء (RBCs) للمجاميع التجريبية اذ تمثل G1 مجموعة السيطرة وG2 المجموعة المعاملة بالمستخلص المائي لورد لسان الثور و G3 المجموعة المعاملة ببيروكسيد الهيدروجين و G4 المجموعة المعاملة ببيروكسيد الهيدروجين لمدة اسبوعين وتم معاملة G3 بالمستخلص المائي لورد لسان الثور لمدة اسبوعين

التأكسدي، اذ ان مكونات الايض الثانوي للمستخلص المائي كالفلافونيدات والدباغيات تساعد في معالجة الالتهابات والاصلاح الخلوي كما أشار لها [10]. وأظهرت نتائج الدراسة الحالية ان المعاملة بالمستخلص المائي لورد لسان الثور لم تحدث اي فروق معنوية، اذ بلغت (27.5 ± 0.064) في مستوى تركيز اليوريا، بينما أظهرت المجموعة المعاملة ببيروكسيد الهيدروجين ارتفاع معنوي في تركيز اليوريا، اذ بلغت (58.2 ± 7.19)، كما أظهرت المجموعة المعاملة ببيروكسيد الهيدروجين لمدة اسبوعين ومن ثم تم معاملة بالمستخلص المائي لورد لسان الثور ارتفاع معنوي في تركيز اليوريا اذ بلغت (46.8 ± 10.47) ولكن كانت منخفضة معنويا عن مجموعة البيروكسيد لوحدها اما بمجموعة السيطرة فقد بلغت (30.3 ± 0.57).

ان حدوث ارتفاع معنوي في العدد الكلي لكريات الدم الحمراء ربما يعود لتوليد أصناف الأوكسجين الفعالة والتي كان لها اثر في عملية تكوين كريات الدم الحمراء وذلك عن طريق الاخلال بعمل العديد من الهرمونات ومن ضمنها هرمونات الغدة الدرقية والتي تؤثر بدورها في انتاج هرمون ال Erythropoitin من الكلية وبالتالي تحفيز نخاع العظم Bone marrow على تكوين كريات الدم الحمراء بعملية Erythropoiesis وبذلك يزداد عدد كريات الدم الحمراء، أو قد يعود الى مهاجمة الجذور الحرة للأنسجة الرئوية وتحطم بعض الحويصلات الرئوية مما يقلل من تجهيز O₂ للجسم وكرد فعل يزداد عدد كريات الدم الحمراء للزيادة الحصول على الاوكسجين [9]. اما نتائج المجموعة المعاملة ببيروكسيد الهيدروجين كما تم معاملة بالمستخلص المائي لورد لسان الثور فتدل على الاصلاح الخلوي لهذا المركب و قدرته العالية على التخلص من الجذور الحرة وضررها



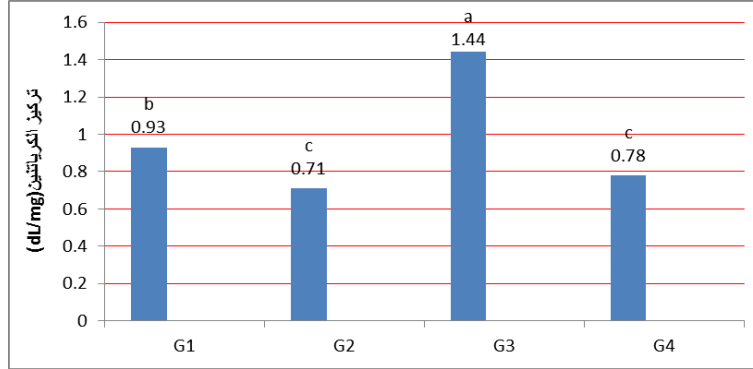
شكل (2) يوضح مستوى تركيز اليوريا للمجاميع التجريبية اذ تمثل G1 مجموعة السيطرة وG2 المجموعة المعاملة بالمستخلص المائي لورد لسان الثور و G3 المجموعة المعاملة ببيروكسيد الهيدروجين و G4 المجموعة المعاملة ببيروكسيد الهيدروجين لمدة اسبوعين وتم معاملة G3 بالمستخلص المائي لورد لسان الثور لمدة اسبوعين.

تركيز اليوريا في الدم كما أشار لها [12]، او ربما اصبحت الكلية باعترال سكري Diabetic nephropathy مما ادى الى أحداث خلل وظيفي فيها مؤدي بعدها الى زيادة تركيز اليوريا كما اشار له [13]. اما انخفاض تركيز اليوريا في المجموعة المعاملة ببيروكسيد الهيدروجين وتم معاملة بالمستخلص المائي لورد لسان الثور، فانه

ربما يعود سبب ارتفاع مستوى اليوريا في الدم ناتج عن زيادة تركيز الجذور الحرة في الجسم والتي تسبب أكسدة الاحماض الامينية والبروتينات وبالتالي زيادة تركيز اليوريا كما اشار له [11]، او ان ارتفاعها يعزى الى فقدان مصادر الطاقة نتيجة للكرب التأكسدي وبالتالي استغلال البروتينات كمصدر ثانوي للطاقة الذي بدوره يزيد من

لنبات ورد لسان الثور، والتي بلغت (0.71 ± 0.06) عند المقارنة بمجموعة السيطرة، والتي بلغت (0.93 ± 0.12)، بينما حدث ارتفاع معنوي في معدل تركيز الكرياتينين للمجموعة المعاملة ببيروكسيد الهيدروجين، إذ بلغت (1.44 ± 0.05)، بينما أظهرت المجموعة المعاملة ببيروكسيد الهيدروجين لمدة اسبوعين ومن ثم تم معاملتها بالمستخلص المائي لورد لسان الثور حصول انخفاض معنوي في تركيز الكرياتينين إذ بلغت (0.78 ± 0.07) عند المقارنة بمجموعة السيطرة.

ربما يعزى الى فعالية مضادات الاكسدة الموجودة في المستخلص المائي وابرزها المركبات الفينولية والفلافونيدات والفيتامينات، إذ تعمل هذه المركبات على ازالة الجذور الحرة ومنع أكسدة البروتينات والاحماض الامينية والتقليل من انتاج اليوريا في الجسم، كما ان وجود التانين يعمل على تقليل الاذى الناتج بفعل الجذور الحرة و اختزال التلف التاكسدي لخلايا الكلى والكبيبات الدموية كما أشار له [14]. أما نتائج فحص الكرياتينين فقد أظهرت الدراسة حصول انخفاض معنوي في تركيز الكرياتينين للمجموعة المعاملة بالمستخلص المائي

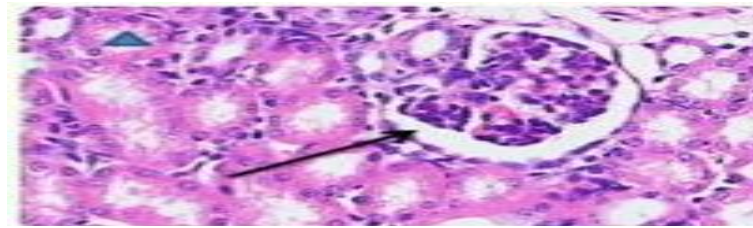


شكل (3) يوضح مستوى تركيز الكرياتينين للجاميع التجريبية إذ تمثل G1 مجموعة السيطرة وG2 المجموعة المعاملة بالمستخلص المائي لورد لسان الثور و G3 المجموعة المعاملة ببيروكسيد الهيدروجين و G4 المجموعة المعاملة ببيروكسيد الهيدروجين لمدة اسبوعين و ثم تم معاملتها بالمستخلص المائي لورد لسان الثور لمدة اسبوعين

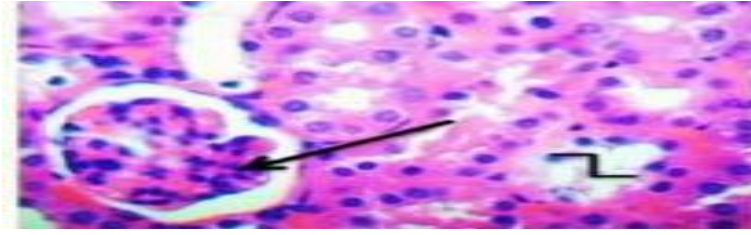
مجموعة السيطرة والمجموعة المعاملة بالمستخلص المائي لنبات ورد لسان الثور
أظهرت الدراسة النسجية ظهور كلية مجموعة السيطرة والمجموعة المعاملة بالمستخلص المائي لنبات ورد لسان الثور بالمظهر الطبيعي لمنطقة القشرة واللب، مما يدل ذلك على ان مكونات النقيع المائي لنبات ورد لسان الثور ليس لها تأثيرات سلبية جانبية على التركيب النسجي عند مستوى تلك الجرعة، فقد ظهرت الكبيبات الكلوية الطبيعية فضلا عن المظهر الطبيعي لنبيبات الكلية، كما اتصفت منطقة اللب بالمظهر الطبيعي ايضا صورة (1،2).

ان حصول انخفاض معنوي في مجموعة المستخلص المائي والمجموعة المعاملة ببيروكسيد الهيدروجين و ثم معاملتها بالمستخلص المائي لورد لسان الثور، ربما يعود الى القدرة العالية لمكونات المستخلص المائي على اختزال الضرر التأكسدي لخلايا النبيبات الكلوية المتوتية القريبة والبعيدة والكبيبات الكلوية، إذ ان مركبات الفلافونيدات والفلويدات والنيتينات تعد مضادات أكسدة جيدة لمنع التوسع الكلوي Renal enlargement، والعمل على إعادة امتصاص المواد النافعة وبالتالي تحافظ على معدل الترشيح الكبيبي ضمن المدى الطبيعي كما أشار له [15]

نتائج و مناقشة الفحص النسجي:



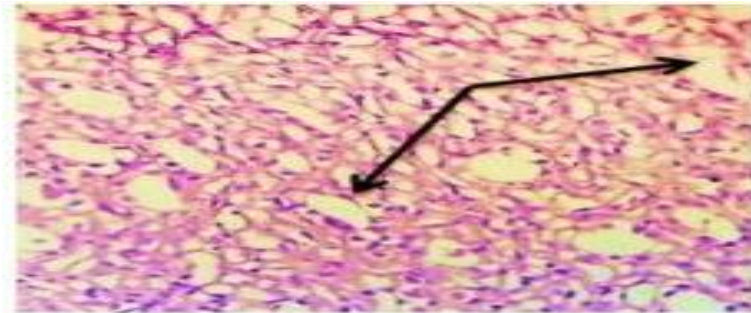
صورة (1): مقطع في كلية مجموعة السيطرة ، يظهر فيه الكبيبية (→)، نبيبات الكلية. (H&E)، قوة التكبير (X 400)



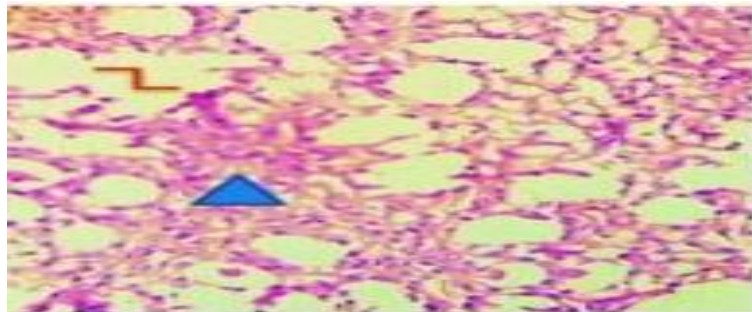
صورة (2): مقطع في كلية مجموعة المستخلص المائي لنبات ورد لسان الثور، يظهر فيه الكبيبة الطبيعية (→)، نبيبات كلوية طبيعية (L) . (H&E)، قوة التكبير (X 400)

غالبية نبيبات الكلية، كما ظهرت غالبية الخلايا الظهارية المبطننة لنبيبات الكلية بتخرها، فضلاً عن حصول ارتشاح بالخلايا اللمفاوية في النسيج البيني للكلية، كما ظهر ترسيب للمواد البروتينية داخل تجويف النبيبات الكلوية، فضلاً عن وجود ترسبات قيحية في تجويف بعض نبيبات الكلية صورة (4,3,5,6,7,8).

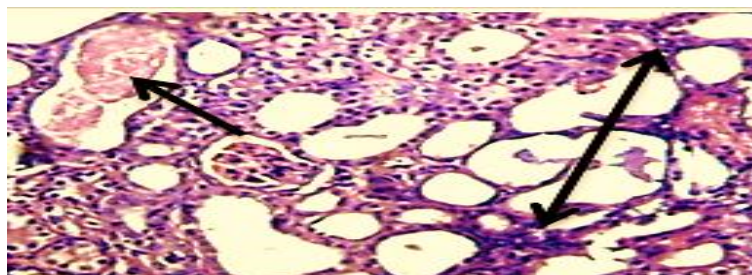
مجموعة بيروكسيد الهيدروجين أظهرت نتائج الفحص النسجي وجود تغيرات تنكسية في التركيب النسجي للكلية، فقد لوحظ حصول انكماش في اللمة الكبيبية، فضلاً عن غياب النسق الخلوي في بعض مناطق الكلية، كما ظهرت النبيبات الكلوية بمظهر غير طبيعي، فضلاً عن حصول تمدد في




صورة (3): مقطع في كلية مجموعة بيروكسيد الهيدروجين، يظهر فيه تمدد النبيبات الكلوية (→) . (H&E)، قوة التكبير (X 100)



صورة (4): مقطع في كلية مجموعة بيروكسيد الهيدروجين، يظهر فيه فقدان النسق الخلوي (▲)، تمزق بطانة النبيبات البولية (L) . (H&E)، قوة التكبير (X 100) .

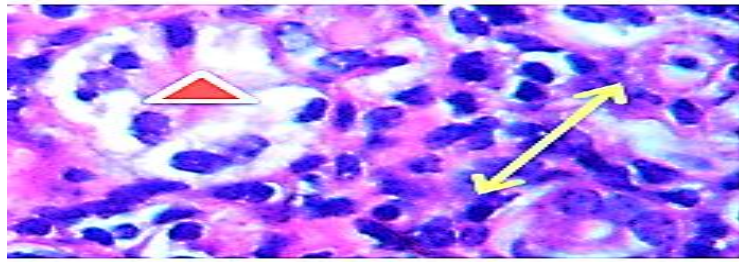


صورة (5): مقطع في كلية مجموعة بيروكسيد الهيدروجين، يظهر فيه ترسيب مواد بروتينية داخل تجويف النبيب البولي (→)، ارتشاح الخلايا اللمفية (↔) . (H&E)، قوة التكبير (X 100)



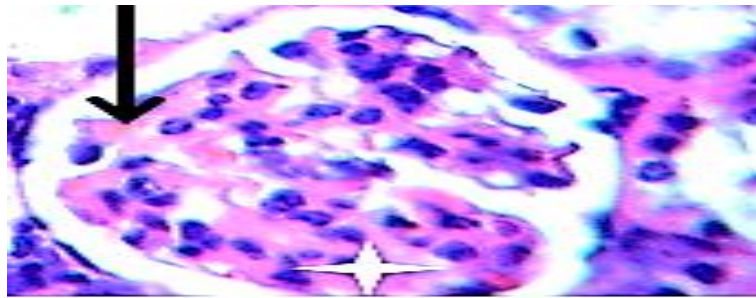
صورة(6): مقطع في كلية مجموعة بيروكسيد الهيدروجين ، يظهر فيه أنكماش الكبيبة الكلوية (→) ، ترسب مواد قححية داخل محافظ

بومان و النبيبات البولية (↔) . (H&E)، قوة التكبير (X 100)



صورة (7): مقطع في كلية مجموعة بيروكسيد الهيدروجين ، تنخر خلايا النبيبات وتجمعها داخل تجويف داخل تجويف النبيب البولي

(△) ، فقدان النسق الخلوي (↔) . (H&E)، قوة التكبير (X 400)

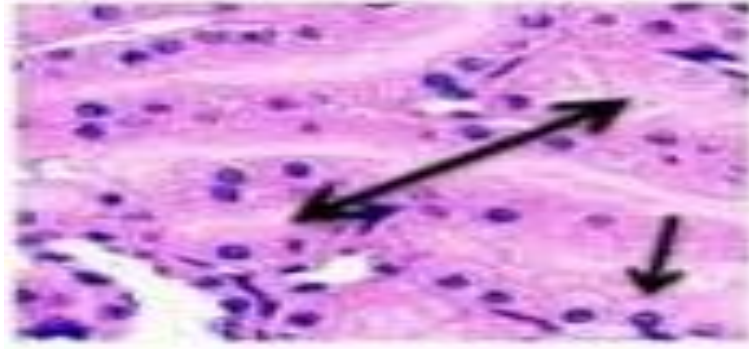


صورة(8): مقطع في كلية مجموعة بيروكسيد الهيدروجين ، يظهر فيه احتقان الكبيبة الكلوية (☆) ، نزف داخل محافظ بومان

(→) . (H&E)، قوة التكبير (X 400)

القشرة واللب، فقد ظهرت الكبيبات الكلوية الطبيعية فضلا عن المظهر الطبيعي لغالبية نبيبات الكلية، كما اتصفت أغلب منطقة اللب بالمظهر الطبيعي ايضاً، عدا ظهور بعض التغيرات التنكسية، أذ ظهرت بعض الخلايا متكسمة، كما ظهر تمدد في بعض النبيبات الكلوية والصورة (9، 10، 11) توضح ذلك.

المجموعة المعاملة ببيروكسيد الهيدروجين لمدة اسبوعين ثم معاملة بالمستخلص المائي لورد لسان الثور لمدة اسبوعين أظهرت نتائج الفحص النسجي ظهور كلية المجموعة المعاملة ببيروكسيد الهيدروجين لمدة اسبوعين ثم معاملة بالمستخلص المائي لورد لسان الثور لمدة اسبوعين ايضاً بالمظهر الطبيعي لغالبية منطقتي



صورة (9): مقطع في كلية مجموعة البيروكسيد + العشبة ، يظهر فيه الخلايا الطبيعية (→) ، النبيبات الكلوية الطبيعية (↔) . (H&E) ، قوة التكبير (X 400)



صورة (10): مقطع في كلية مجموعة البيروكسيد + العشبة ، يظهر الكبيبة الطبيعية (→) ، بعض الخلايا المتكسفة (↔) . (H&E) ، قوة التكبير (X 400)



صورة (11): مقطع في كلية مجموعة البيروكسيد + العشبة ، يظهر تمدد النبيبات الكلوية (→) ، (H&E) ، قوة التكبير (X 100)

ان هذا التراكم للجذور داخل اللمة الشعرية ربما يكون قد سبب ضغط على جدران الاوعية الشعرية مؤدي الى تمزقها وخروج مكوناتها الى الخارج، فضلاً عن أن حصول التغيرات التنكسية قد أحدث استجابة التهابية إذ تعد نواتج الخلايا المتكسفة عوامل جذب chemotactic factor للخلايا الالتهابية للهجرة الى المنطقة المتكسفة لغرض الدفاع عن النسيج بالتهام المواد المتكسفة وازالة العامل المسبب لحدوث الضرر، وهذا يتفق مع ما أشار له [19].

اما المجموعة المعاملة بيروكسيد الهيدروجين لمدة أسبوعين ثم معاملة بالمستخلص المائي لنبات ورد لسان الثور لمدة اسبوعين أيضاً، فقد أظهرت مظهراً طبيعياً لغالبية نسيج الكلية و ربما يعود ذلك لقدرة مكونات المستخلص المائي لنبات ورد لسان الثور على اصلاح الضرر الحاصل عن تراكم الجذور الحرة الناتجة عن المعاملة

إن التغيرات التنكسية الحاصلة في التركيب النسيجي لكلية المجموعة المعاملة بيروكسيد الهيدروجين، قد تكون نتيجة الجهد التأكسدي الناتج عن تراكم الجذور الحرة والتي تؤدي الى موت غالبية نوى الخلايا وبالتالي موت الخلايا بأكملها كما أشار الى ذلك [16]، أن هذه التغيرات تؤدي الى ضعف إعادة الامتصاص في النبيبات الكلوية، ومن ثم زيادة ترسيب البروتينات في تجاويف هذه النبيبات وزيادة البروتينات في البول وبالتالي هذا يعد مؤشر كبير على حدوث خلل في وظائف الكلية، فضلاً عن ارتفاع نسبة الكلوكوز في البول والكرياتينين والألبومين في الدم كما أشار له [17]. أن تراكم الجذور الحرة في النبيبات الكلوية يمكن أن يكون له أثر في تلف اللبيدات غير الحقيقية أو تمسخ بروتيناتها ومن ثم تغير نفاذيتها وبالتالي يؤدي لتمدها، فضلاً عن تنخر خلايا النبيبات الكلوية [18].

مكونات المستخلص المائي والتي لها دور في عملية إصلاح Rapiar الخلايا ومنع حصول التهابات Inflammations ، أو قد يعزى الى وجود الصابونيات والتي لها دور في تحفيز عملية الاتهام الخلوي (البلعمة) phagocytosis وكذلك تزيد سرعة الأصلاح للخلايا [21] .

- 1- Thum, T., Borlak, J. and Rous, S. P. (2004). Mechanistic roles of cytochrome P 450 monooxygenases in oxidized low density lipoproteins-induced vascular injury. *Cir. Res*; 94: 312-319.
- 2- Johnsen, S. H., Mathiesen, E. B., Joakimsen, O., Stensland, E., Wilsgard, T., Lochen, M. L., Njolstad, I. and Arnesen, E. (2007). Carotid atherosclerosis is a stronger predictor of myocardial infarctions in women than in men, a 6-year follow-up study of 6226 persons. *J. Stroke*; 38: 2873-2880.
- 3- Dewick, P.M. (2002). *Medicinal Natural Products*. 2nd ed., John Wiley and Sons, LTD, pp: 411.
- 4- الكنانى، أنتصار رحيم عبيد (1998). دراسة قابلية الأذى التأكسدي لبيروكسيد الهيدروجين في أحداث آفات التصلب العصيدي تجريبيا في أفراخ الدجاج، أطروحة دكتورة، كلية الطب البيطري، جامعة الموصل.
- 5-Sabu, M. C. and Ramadasan, K.(2002). Antioxidant ability of medicinal plants in treatment of diabetes. *J. Ethnopharmacology*, 81: 155-1
- 6-Walsh ,E. (2005). Christian Body Migrain Defense. Internet address: chritian Body. com. EEWalsh @ Christian Body. com subject Christian Body. comment .pp:1-2.
- 7- Drury, R. A. B., Wailgton, E. A. and Cameron, S. R. (1985). *Carleton`s histologicals techniques* 4th ed. Oxford university press. New York. PP. 114, 327 – 363.
- 8- Levesque, R.(2007). *SPSS Programming and Data Management: A Guide for SPSS and SAS Users* (4th ed.). Chicago, Illinois: SPSS Inc. ISBN 1-56827-390-8.
- 9-Hambsch, K. Fisher, H. Langpeter, D.; and Muller, P. (2001). Hyperthyroidism and anemia. *Z Gesamte Inn Med* 36(16) : 203-208.
- 10-Schulz, V; Honsel, R; Varro, E and Spiner, T (2001). *Rational phototherapy. A physicians guide to herbal medicine*, 4th ed, New York.
- 11- Abdella, AM; Ekoon BS, Modawe GA(2013). The impacts of thyroid dysfunction on renal functions tests. *Saudi J Kidney Dis Transpl*; 24:132-134.
- 12- Block, C., Dietrich, M., Norkus, E., Morrow, J. D., and Poker L. (2002). Factors associated with

بالبيروكسيد، اذ يشتمل المستخلص المائي لنبات ورد لسان الثور على عدة مكونات الاساسية، فضلاً عن نواتج الايض الثانوي التي لها اثر مهم في الاصلاح مثل حامض الكالليك Gallic acid الذي يلعب دورا مهما في عملية تخليق البروتينات الخاصة بالغشاء الخلوي Cell membrane [20]، فضلا عن وجود الفلافونويدات وهي أحد

المصادر

- oxidatives stress in human populations. *American J. of Epidemiology*. 156 (3): 271 – 278.
- 13- Bartosikova, L., Necas, J., Suchy, V., Kubinova, R., Vesel, D., Benes, L., Bartosik, T., Illek, J., Salplachta, J., and Franova, J. (2003). Monitoring of antioxidatve effect of morin in alloxan-induced diabetes mellitus in the laboratory rat. *Acta. Vet. Brno*; 72: 191-200
- 14-Hazem, A.K.H. and Alaa Eldin A.H. (2007). Red Cabbage (*Brassica oleracea*) Ameliorates Diabetic Nephropathy in Rats. Department of Biology, Faculty of Science, UAE University, Al-Ain, UAE. *eCAM*; 5(3)281–287.
- 15-Achyt,d.Sirisha,M.(2013). Ameliorative effect of morin hydrate, a flavonoid against gentamicin induced oxidative stress and nephrotoxicity in sprague - dawley rats International. *Journal of Pharmacy and Pharmaceutical Sciences*, Issue 1., venu gopal jonnalagaddaa*, srinivas pittalaa, mangala lahkara, vattikundala pradeepba Department of Pharmacology & Toxicology, National Institute of Pharmaceutical Education and Research (NIPER), Guwahati, Assam.
- 16- Bruske, H.I.; Rosarao, A.S.; Wolke, G.;Heinrich, J. and Kreienbrok, W(2006). Lung cancer rick among former uranium miners of the WISMUT company in germany . *health phy.*; 90-208.
- 17-Auvinen, A.; Kamulainen, H.; Kurttio, P.; Makelainen, I.; Peknaen, J; penttia, I .M; saha, H., Sqlonen, L.; Vaisanen, S. B. (2002). Renal effects of Uranium in drinking water .*Environ Health Perspect.*, 110: 337-342.
- 18-Goldman, M. (2006). Nephrotoxicity of urinal acetate effect on rat kidney brush border membrane vesicles. *Arch Toxicol*. 80 (7): 387-393.
- 19- Krishna, V. (2004). *Text book of pathology*.1st Orient Longgman Private Limited .India Pp:538-564.
- 20- Ahmed, M. M. and Safaa, E.A.(2010). Protective effect of pomegranate peel ethanol extract against ferric nitrilotriacetate induced renal oxidative damage in rats. *Journal of Cell and Molecular Biology* 7(2) and 8(1): 35-43.
- 21- Klionsky, DJ (2008). "Autophagy revisited: Aconversation with Christian de Duve". *Autophagy*4 (6):7403. doi:10.4161/auto.6398. PMID 18567941

Hits vitality of aqueous extracts of *Borago officinalis* Linn in the reduction of renal toxicity developed by hydrogen peroxide in female rabbits

Raghad Hazim Hamad Al abasy¹, Noor Ibrahem Hasan al kraie²

¹ Department of pathological analysis , College of Applied Sciences , University of Samarra , Samarra , Iraq

² Department of Biology , College of pure Scienses , Tikrit University , Tikrit , Iraq

Abstract

This study is conducted to determine the protective effect of aqueous extracts of *Borago officinalis* Linn and its impact as histological antioxidant and on some parameters on the functions of the kidney in female of the albino rabbits exposed to oxidative stress-induced by 5% H₂O₂. The study included 20 rabbits at age (4-5 months) and they are divided into 4 groups (5 animals/ group). These groups were: the control group, borage aqueous extract, H₂O₂ group, H₂O₂ group + borage aqueous extract. The study measures some of physiological and biochemical parameters (like count of (RBCs), measures The concentration of urea and creatinine). At the end of the experiment, the animals are killing in a manner of slaughter, and the kidney is eradicated and saved in 10% formalin, then microscopic slides of it are prepared for the histological study. This results showed increased significantly in number of red blood corpus in H₂O₂ group while the group of aqueous extract and H₂O₂ with extract did not appear the significant differences when compared with the control. increased significantly appears in urea concentration of H₂O₂ and H₂O₂ with extract while the aqueous extract did not appear significant difference when compared with control group. This study showed increased significantly in creatinine concentration in H₂O₂ group while the result showed decrease significantly in aqueous extract and H₂O₂ with extract group when compared with control group.