

التشوهات العيانية والتغيرات النسجية في دماغ وعيون الفئران وأجنتها المعرضة لدخان الغراء Glue smoke

حافظ ابراهيم السعدي¹، هاني مال الله حمودي الحمداني²، ريا غالب السلطان²

¹ فرع جراحة الفم والوجه والفكين، كلية طب الأسنان، جامعة الموصل، الموصل، العراق

² قسم علوم الحياة، كلية التربية للعلوم الصرفة، جامعة الموصل، الموصل، العراق

الملخص

لوحظت التغيرات النسجية في دماغ وعيون الفئران الحوامل وأجنتها بسبب تعريضها للجرع (1500, 2500, 3500) ملغم/كغم من وزن الجسم من دخان الغراء من اليوم السابع الى الثامن عشر من الحمل. اوضحت البيانات حدوث تغيرات سلوكية عند الجرعتين 2500 و 3500 ملغم/كغم متمثلة بالهيجان وسرعة الحركات غير السوية وفرط النشاط الذي استمر مدة نصف ساعة عقبه انزواء الحيوانات وخمولها وقلة تناولها للغذاء والماء لعدة ساعات، متبوعا بحدوث الاجهاض في هذه الحيوانات بنسبة 15% عند الجرعة 1500، 40% عند الجرعة 2500، 80% عند الجرعة 3500 ملغم/كغم من وزن الجسم ومن ثم هلاك الفئران بنسب تراوحت بين 3 و 20% على التوالي. ايضا لوحظ ظهور اعراض مرضية في دماغ وعيون الفئران الحوامل على شكل تغيرات وعائية وتنكسية ونخرية والتهابية. وسجلت الاجنة المشوهة النسب 34%، 65% و 80% عند الجرعة 1500 و 2500 و 3500 ملغم/كغم من وزن الجسم على التوالي. وشملت التشوهات، جنين منغولي واجنة متوقفة النمو وتشوهات الراس (القلة السحائية الدماغية وراس ذو نهاية شبيهة بمنقار الطير) وتضخم ملامح الوجه والانف وتشوه صيوان الاذن وجحوظ او فقدان العيون وتشوهات الجلد والجذع والاطراف والذنب. وشملت التغيرات النسجية في الاجنة زيادة اعداد الخلايا العصبية مع خبز في قشرة المخ واغشية الدماغ. واقتزنت هذه الاعراض بتأخر تطور اغلب اجزاء العين وانكماش وتلف العدسة وفرط سمك الطبقة النووية الخارجية وخبز الطبقة الضفيرية الخارجية وتضاعف الشبكية. وتغزز هذه النتائج التأثيرات المتوقعة المرضية والتشويبية لدخان الغراء في دماغ وعيون الفئران الحوامل وأجنتها.

المقدمة

بسهولة عند تناولها من قبل الإناث الحوامل وبذلك فإنها تشكل خطرا عظيما على الأجنة [6]. وسوء استعمال التولوين خلال الحمل يمكن أن يسبب الإجهاض التلقائي والولادة قبل النضج ويرتبط بصورة ثابتة مع التشوهات الخلقية وبضمنها الفلحات الفمية oral clefts وصغر الفك micrognathia وصغر الدماغ microencephaly وعوز النمو growth deficiency وتأخر التطور [7]. ولعدم وجود دراسة مرضية عيانية ومجهرية تجريبية شاملة حول التأثيرات الضارة لدخان الغراء صممت الدراسة الحالية للتعرف على الآفات النسجية المرضية المحدثة بدخان الغراء في دماغ وعيون الفئران الحوامل وأجنتها، فضلا عن التشوهات العيانية للأجنة والتغيرات السلوكية وحالات الإجهاض التي يمكن أن يحدثها التعرض لدخان الغراء في الفئران الحوامل.

المواد وطرائق العمل

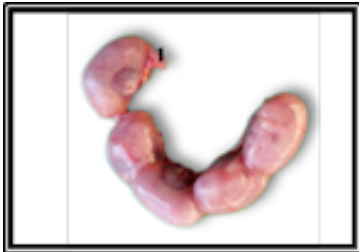أجريت الدراسة الحالية على إناث الفئران البيض السويسرية الحوامل *Mus musculus* بعمر 9-12 أسبوعا لكلا الجنسين، معدل أوزانها (23±2) غم، وبصحة جيدة، وضعت الفئران طول مدة الدراسة تحت ظروف مختبرية موحدة من حيث التهوية ودرجة الحرارة (24±2)°م، ودورة ضوئية Photoperiod 12 ساعة ضوء و12 ساعة ظلام [8]، وضعت الإناث المهياة للإخصاب مع الذكور وبمعدل ذكر واحد مع ثلاثة إناث في كل قفص، وتم التأكد من حصول الإخصاب بملاحظة السداة المهبيلية vaginal plug في صباح اليوم التالي، واعتبر يوم التزاوج هو اليوم صفر من الحمل واليوم الذي يليه هو اليوم الأول منه [9]. استخدم لاصق UHU المنتج

يعرف سوء استعمال النشوق بأنه الاستنشاق المتعمد لمادة متطايرة للحصول على حالة عقلية متبدلة [1]. وسوء استعمال المذيب والتنشوق والنفخ والوضع في كيس. ويشكل سوء استعمال النشوق مشكلة عالمية تشيع خصوصا في مجتمعات الأقليات وتلك التي تسكن المناطق الحدودية ولها أضرارها الصحية العامة [2]. مشكلة سوء استعمال النشوق تجتاز الحدود الاجتماعية والعرقية. والنشوقات هي منتجات مختلفة الأنواع من الناحية الدوائية ويتم اختيارها وذلك لسعرها المنخفض ولتوفرها على نطاق واسع وبشكل قانوني ولقابليتها على إحداث الجذل وبسرعة. ويرتبط سوء الاستعمال المزمن للنشوقات مع تأثيرات خطيرة ولا عكوسة. وتصنف النشوقات التي يساء استعمالها إلى ثلاثة مجاميع هي: الهيدروكربونات الهلوجينية أو العطرية الأليفية واوكسيد النايتروجين، والنترات القاعدية المتطايرة [3]. من أكثر المواد التي يشيع سوء استعمالها والمسجلة في مراكز السموم الأمريكية خلال الفترة 1996 إلى 2001 هي: البنزين (41%) والصبغ (13%) والبروبين/بيوتين Propane/butane (6%) ومعطرات الهواء (6%) والفورمالين (5%) ومعظم حالات وفيات البشر المسجلة بالارتباط مع النشوقات كان سببها البنزين (45%) ومعطرات الجو (26%) والبروبين/بيوتين propane/ butane (11%) [4] وعند دراسة تأثير تعرض الجراء للتولوين قبل الولادة وجد ان أدمغة الجراء المعرضة للتولوين احتوت أعدادا مختزلة بدرجة معنوية (p<0.001) من العصبات neurons ضمن كل طبقة قشرية [5] ولكون معظم النشوقات محبة للدهن lipophilic وبدرجة عالية فإنها تعبر السخد

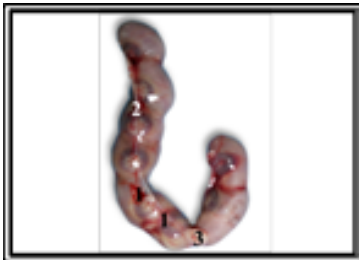وشملت مجموعة السيطرة لم يتم تعرضها لدخان الغراء وثلاث مجموعات تجريبية عرضت لأبخرة احتراق الغراء يوميا ولمرة واحدة لمدة (4-6) دقائق من اليوم السابع من الحمل حتى اليوم الثامن عشر من الحمل وحسب الجدول التالي:-

عدد الفئران	عدد أيام التجريب	التركيز ملغم/كغم	المجموعات	فترة التجريب
5	11	هواء طلق	(1) السيطرة	تجريب عن طريق الاستنشاق من اليوم السابع إلى اليوم الثامن عشر من الحمل
5	11	1500	(2) تجريبية	
5	11	2500	(3) تجريبية	
5	11	3500	(4) تجريبية	

الجسم كانت نسبة الإجهاض 40% وحالات موت للفئران الحوامل في اليومين السادس عشر والسابع عشر من الحمل بنسبة 13%. أما بالنسبة للقرون الرحمية فقد أظهرت النتائج بعض التشوهات في القرون الرحمية عند المجموعة التجريبية المعرضة لدخان الغراء بتركيز 2500 ملغم/كغم من وزن الجسم تمثلت بعدم انتظام توزيع الاجنة واجنة ممتصة في احد قرني الرحم (الصورة:1). اما عند التركيز 3500 ملغم/كغم من وزن الجسم فقد لوحظ ازدياد حالات النزف والاحتقان الدموي داخل القرون الرحمية وتجمع جزئي للمواد الشحمية بين قرني الرحم (الصورة:2).



صورة (1). القرون الرحمية لأنثى الفأر الحامل المعرضة لدخان الغراء بتركيز 2500 ملغم/كغم من وزن الجسم يلحظ عدم انتظام توزيع الاجنة واجنة ممتصة (1) في احد قرني الرحم



صورة (2). القرون الرحمية لأنثى الفأر الحامل المعرضة لدخان الغراء بتركيز 3500 ملغم/كغم من وزن الجسم يلحظ ظهور نزف دموي (1) الاحتقان الدموي (2) تجمع جزئي للمواد الشحمية (3) بين قرني الرحم

ثالثا: التغييرات المرضية العيانية في دماغ الفئران الحوامل **Gross pathological changes in brain of pregnant mice** أظهرت نتائج الدراسة الحالية حصول تشوهات في دماغ المجاميع التجريبية المعاملة بالمواد المستخدمة في الدراسة الحالية مقارنة مع

من قبل شركة UHU Australia Pty. Ltd, Smithfield, تم تحديد الجرعة المميّنة الوسطية (LD50) للغراء وكانت 5000 ملغم/كغم من وزن الجسم [10]. تم تصميم التجارب باستخدام 20 أنثى فار حامل وزعت إلى أربعة مجاميع متساوية

تم تبخير الفئران بالغازات الناتجة من حرق الغراء داخل حوض زجاجي أبعاده 50X25X25 سم وبعد انتهاء التعرض نقلت الحيوانات إلى بيت الحيوانات في كلية طب الاسنان جامعة الموصل. شرحت اناث الفار الحامل في اليوم الثامن عشر من الحمل وتم اجراء الفحص العياني للأجنة، وثبتت في محلول بوين، وحضرت المقاطع النسجية اعتمادا على الطريقة التي ذكرها [11] غسلت العينات المثبتة بالكحول الايثيلي 70% وتمت عملية الانكاز باستخدام تراكيز تصاعديّة من الكحول الايثيلي وروقت وطمرت في شمع البارافين النقي درجة انصهار 54° م وصبت في قوالب حديدية وقطعت النماذج بسمك 7 مايكرومتر ولونت بملون الهيماتوكسيلين-ايوسين [12]. حملت الشرائح بمادة ال D.P.X وفحصت المقاطع النسجية بالمجهر المركب الضوئي وصورت باستخدام مجهر مركب مزود بكاميرا رقمية نوع Olympus OM-Japan.

النتائج

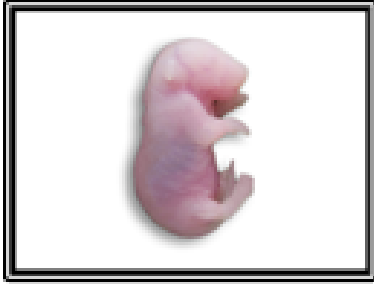
أولا: التغييرات السلوكية في المجموعات التجريبية المعرضة للغراء

بينت نتائج الدراسة عند تعريض الفئران الحوامل لدخان الغراء بتركيز 1500 ملغم/كغم من وزن إلى عدم ظهور أية أعراض سلوكية وكانت الفئران بحالة حركة طبيعية داخل قفص التربية وتناولها للطعام والماء بصورة طبيعية أيضا، أما عند التركيز 2500 ملغم/كغم من وزن الجسم تمثلت الأعراض السلوكية بالهيجان وحركة مفرطة داخل قفص التربية وظهر حالات من نشاط متزايد تمثل بالحركة السريعة في زوايا القفص ثم عودتها إلى نشاطها الطبيعي في ممارسة الفعاليات الحياتية، وعند التركيز 3500 ملغم/كغم من وزن الجسم لوحظ ظهور نشاط غير طبيعي لمدة أكثر من نصف ساعة بعد التجريب أعقبه انزواء جماعي وخمول عام وفقدان الشهية للطعام وشرب الماء لعدة ساعات.

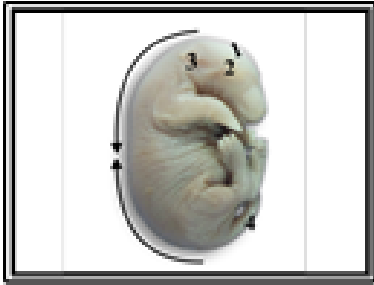
ثانيا: الإجهاض والقرون الرحمية **Abortion and Uterine Horns**

أوضحت النتائج ان نسبة الإجهاض في المجموعة التجريبية المعاملة بالغراء بتركيز 2500 ملغم/كغم من وزن الجسم 15% ونسب حالات موت الفئران الحوامل 20%، أما عند تركيز 3500 ملغم/كغم من وزن

بالسيطرة، وتشوه الرأس بنسبة 32% وتمثل باعوجاج الرأس وظهوره بشكل مستدير وتسطح قيو الجمجمة، وعدم انتضاح الملامح الوجهية الأنفية، وصيوان الأذن وتشوه العيون بنسبة 24% وتمثلت بجحوظ العينان. وتشوه الجذع بنسبة 20% وتمثل باستقامة المنطقة الجذعية الظهرية وانتفاخ المنطقة الظهرية البطنية واحتقانها وتشوه الجلد وتجعله wrinkled skin وتهده dermatocoele وازرقاقه دلالة على تشوه الجهاز الهيكلي وتشوه الأطراف بنسبة 24% وتمثلت بقصر الأطراف الأمامية وانتفاخها واعوجاج أمشاطها واعوجاج أمشاط الأطراف الخلفية وتشوهها أما الذنب فبلغت نسبة التشوه 30% وتمثل بظهور ذنب سميك معقوف النهاية وذنب رفيع ملتوي حلزوني مدبب النهاية (الصورة:8).



صورة (5). منظر جانبي لجنين الفأر الأبيض بعمر (18 يوم حمل) لمجموعة السيطرة حقنت امه بالماء المقطر

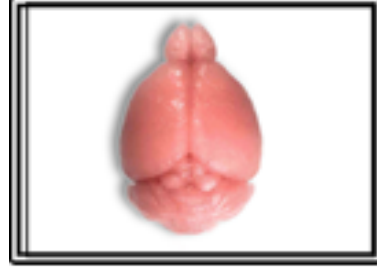

صورة (6). منظر جانبي لجنين فأر من ام تم تعريضها لدخان الغراء بتركيز 1500 ملغم/كغم من وزن الجسم بين تقوس الجنين وظهوره بشكل مكور (السهم) الرأس بشكل مستدق وانحناءه للأسفل نتيجة لانحناء قيو الجمجمة (1) فقدان العينان (2) تشوه صيوان الأذن (3) ذنب ملتوي (4)



صورة (7). منظر جانبي لأجنة فأر منغولية صغيرة مشوهة مزرققة الجلد من ام تم تعريضها لدخان الغراء بتركيز 2500 ملغم/كغم من وزن الجسم

مجموعة السيطرة (الصورة:3). ففي المجموعة التجريبية المعرضة لدخان الغراء بتركيز 3500 ملغم/كغم من وزن الجسم لوحظ تمزق حويصلات الدماغ وعدم انتظامها، فضلا عن انكماش وضرر في نسيج الدماغ (الصورة:4).



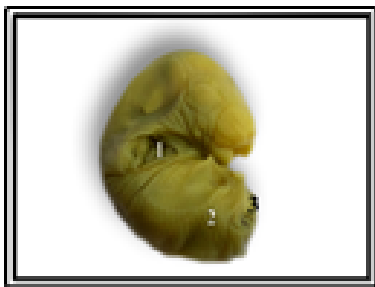صورة (3). دماغ انثى فأر حامل لمجموعة السيطرة يظهر حويصلات الدماغ بصورة طبيعية



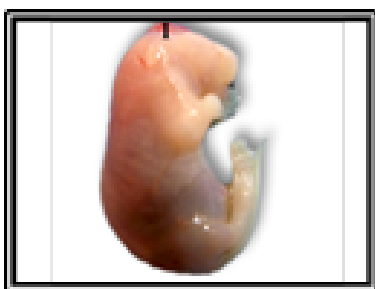
صورة (4). دماغ انثى فأر حامل معرضة لدخان الغراء بتركيز 3500 ملغم/كغم من وزن الجسم يلحظ انكماش وتمزق حويصلات الدماغ وعدم انتظامها (1)

رابعا: وصف تشوهات الأجنة المعرضة لدخان الغراء

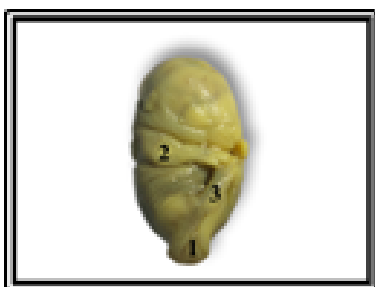
أظهرت النتائج عند التعرض لدخان الغراء بتركيز 1500 ملغم/كغم من وزن الجسم خلال فترة الحمل، إن نسبة الأجنة المشوهة 34%، ومعدل أوزانها (1.43) غم ومعدل أطوالها (21.22) ملم مقارنة بمجموعة السيطرة (1.02) غم و (20.71) ملم على التوالي (الصورة:5). وتمثلت التشوهات بظهور أجنة منغولية محتقنة وتشوه الرأس بنسبة 18% وتمثل بظهور الرأس بشكل مستدق وانحناءه للأسفل نتيجة لانحناء قيو الجمجمة، وتضخم الملامح الوجهية الأنفية، وتشوه صيوان الأذن، وتشوه العيون بنسبة 12% وتمثلت بفقدان وجحوظ العينان وحدوث نزف حولهما. وتشوه الجذع بنسبة 12% وتمثل بالنقوس الشديد وظهور الجنين بشكل مكور، واحتقان المنطقة الخلفية للجنين وظهورها بلون اسود قائم دلالة على حدوث النزف الدموي، واحتقان البطن. وتشوه الأطراف بنسبة 18% وتمثلت بضخامة الأطراف الأمامية واستطالتها وانفراج أصابعها، وضخامة الأطراف الخلفية وتلاصق أصابعها. وتشوه الذنب بنسبة 18% وتمثل بظهور ذنب ملتوي، وذنب رفيع قصير مدبب النهاية (الصورة:6). أما عند التركيز 2500 ملغم/كغم من وزن الجسم فقد أشارت النتائج إن نسبة الأجنة المشوهة 65% ومعدل أوزانها (0.94) غم ومعدل أطوالها (16.80) ملم مقارنة بمجموعة السيطرة (0.96) غم و (18.04) ملم على التوالي، وتمثلت التشوهات بظهور أجنة منغولية صغيرة مشوهة مزرققة الجلد (الصورة:7) مقارنة




صورة (10). منظر جانبي لجنين فأر ممسوخ ومشوه من ام تم تعريضها لدخان الغراء بتركيز 3500 ملغم/كغم من وزن الجسم فاقد للأطراف الأمامية (1) الخلفية (2) فققدان الذنب (3)



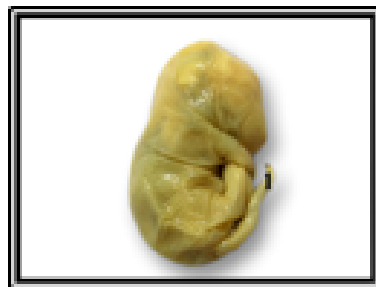
صورة (11). منظر جانبي لجنين فأر من ام تم تعريضها لدخان الغراء بتركيز 3500 ملغم/كغم من وزن الجسم يلحظ تمايز القيلة السحائية الدماغية بشكل ورم محتقن فوق الجمجمة (1)



صورة (12). منظر جانبي لجنين فأر من ام تم تعريضها لدخان الغراء بتركيز 3500 ملغم/كغم من وزن الجسم يلحظ تمايز الرأس بشكل مستدق تشوه المنطقة العجزية القطنية بظهور القيلة النخاعية بشكل ورم كيسى (1) تضخم الأطراف الأمامية واستطالتها (2) اعوجاج الأطراف الخلفية وتضخم أمشاطها (3)



صورة (13). منظر جانبي لجنين فأر من ام تم تعريضها لدخان الغراء بتركيز 3500 ملغم/كغم من وزن الجسم يلحظ تمايز رأس مستدق ومنحني نحو الأسفل ذو نهاية شبيهة بمنقار الطير (1) جحوظ العينان (2) وتسطح المنطقة الخلفية وذنب رفيع مستقيم أفقي (3)

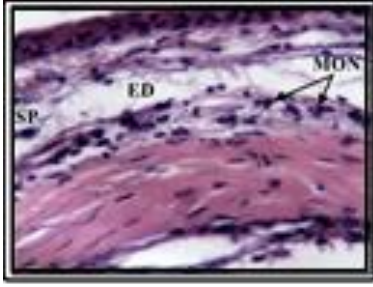


صورة (8). منظر جانبي لجنين فأر من ام تم تعريضها لدخان الغراء بتركيز 2500 ملغم/كغم من وزن الجسم يلحظ عدم اكتمال المعالم الوجهية القمية. ذنب رفيع ملتوي حلزوني مدبب النهاية (1)

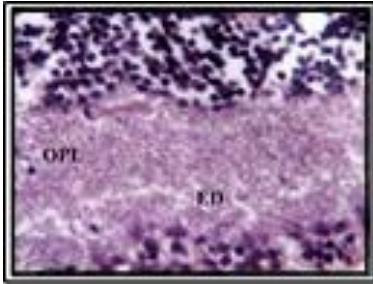
أما عند المجموعة التجريبية المعرضة لدخان الغراء بتركيز 3500 ملغم/كغم من وزن الجسم خلال فترة الحمل، فقد أظهرت النتائج إن نسبة الأجنة المشوهة 80% معدل أوزانها (0.89)غم، ومعدل أطوالها (18.37)ملم قياسا بمجموعة السيطرة (1.26)غم، (19.47)ملم على التوالي، تمثلت التشوهات بأجنة منغولية صغيرة مشوهة مزرققة وتشوه كامل لبعض الأجنة وتوقفها عن النمو (الصورة:9) وأجنة ممسوخة مشوهة فاقدة للأطراف الأمامية والخلفية (الصورة:10) وتشوه الرأس بنسبة 50% وتمثل بتمايز القيلة السحائية الدماغية encephalomeningocele بشكل ورم محتقن فوق الجمجمة (الصورة:11) وتمايز رأس مستدق منحني نحو الأسفل ذو نهاية شبيهة بمنقار الطير وتشوه العيون بنسبة 48% وتمثلت بفقدان وجحوظ العينان وتشوه الجذع بنسبة 52% وتمثل بتشوه المنطقة العجزية القطنية بظهور القيلة النخاعية بشكل ورم كيسى (الصورة:12) وتسطح المنطقة الخلفية للجنين وازرقاقها واستقامة وازرقاق المنطقة الجذعية وانتفاخ المنطقة البطنية الظهرية وتشوهها وتشوه الأطراف بنسبة 52% وتمثلت بفقدان الأطراف الأمامية والخلفية وتضخم الأطراف الأمامية واستطالتها واعوجاج الأطراف الخلفية وتضخم أمشاطها وتشوه الذنب بنسبة 42% وتمثل بفقدان الذنب وذنب رفيع مستقيم أفقي وذنب سميك ملتوي (الصورة:13).



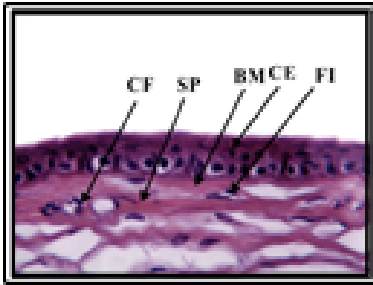
صورة (9). منظر جانبي لجنين فأر مشوه ومتوقف عن النمو من ام تم تعريضها لدخان الغراء بتركيز 3500 ملغم/كغم من وزن الجسم



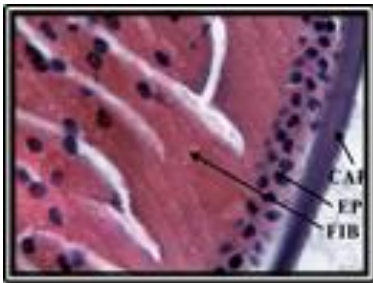صورة (17). مقطع لقرنية عين فأر حامل معرضة لدخان الغراء (1500 ملغم/كغم من وزن الجسم يلحظ خبز (ED) المادة اللبائية (SP) وارتشاح عدد من الخلايا الالتهابية (MON) في الطبقة اللبائية. (ملون H&E، تكبير 400X)



صورة (18). مقطع لشبكية عين فأر حامل معرضة لدخان الغراء (1500 ملغم/كغم من وزن الجسم يلحظ خبز (ED) الطبقة الضفيرية الخارجية (OPL). (ملون H&E، تكبير 100X)

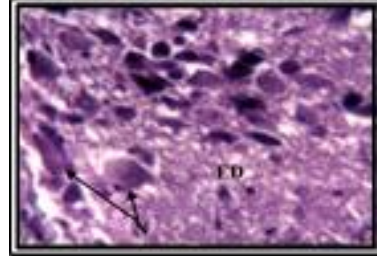


صورة (19). مقطع لعين فأر حامل لمجموعة السيطرة يلحظ اجزاء القرنية التي تتضمن الظهارة القرنية (CE) والغشاء القاعدي (BM) والمادة اللبائية (SP). ويلاحظ بان المادة اللبائية مكونة من الارومة الليفية (FI) والألياف الغراوية (CF). (ملون H&E، تكبير 400X)

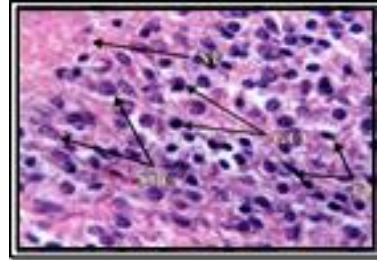


صورة (20). مقطع لعين فأر حامل لمجموعة السيطرة يلحظ مكونات عدسة العين وهي المحفظة (CAP) والظهارة (EP) والألياف العدسية (FIB). (ملون H&E، تكبير 400X)

خامسا: التغيرات النسجية المرضية في اعضاء الامهات الحوامل اشار الفحص المجهرى لدماع اناث الفئران الحوامل التي تم تعريضها لجرعة 1500 ملغم/كغم من وزن الجسم من دخان الغراء الى خبز النسيج العصبي ونخر بعض الخلايا العصبية في قشرة المخ (الصورة:14) مقارنة بمجموعة السيطرة (الصورة:15) .

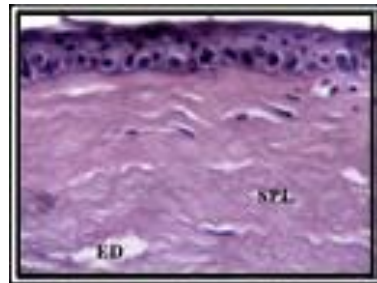


صورة (14). مقطع لدماع انثى فأر حامل معرضة لدخان الغراء (500 ملغم/كغم من وزن الجسم يلحظ خبز (ED) النسيج العصبي ونخر (N) بعض الخلايا العصبية. (ملون H&E، تكبير 400X).

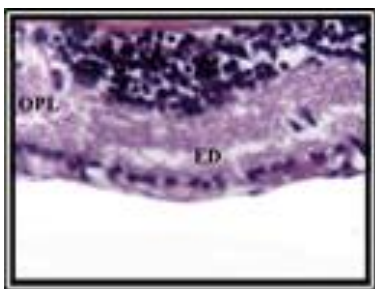


صورة (15). مقطع في مخ انثى فأر حامل لمجموعة السيطرة يلحظ الياف عصبية (NF) وعدد كبير من الخلايا الحبيبية (GC) وخلايا هرمية صغيرة (SPC) وخلايا مغزلية (FC). (ملون H&E، تكبير 400X).

كما أوضح الفحص المجهرى لعينون اناث الفئران الحوامل التي تم تعريضها لجرعة 1500 ملغم/كغم من وزن الجسم من دخان الغراء الى خبز الطبقة اللبائية للقرنية وتحدب الجزء الامامي من القرنية نتيجة لخبز الطبقة اللبائية، وخبز الطبقة الضفيرية الخارجية للشبكية (الصور:16،17،18) مقارنة بمجموعة السيطرة (الصور:19،20،21)

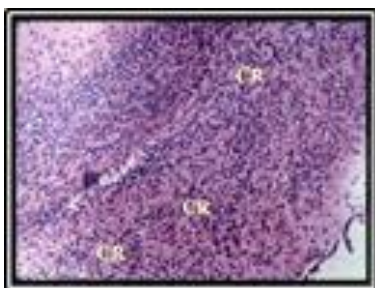


صورة (16). مقطع لعين (قرنية) انثى فأر حامل معرضة لدخان الغراء (1500 ملغم/كغم من وزن الجسم يلحظ خبز (ED) الطبقة اللبائية (SPL). (ملون H&E، تكبير 400X)

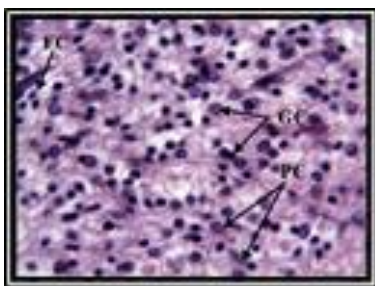


صورة (24). مقطع لشبكية عين انثى فأر حامل معرضة لدخان الغراء (3500 ملغم/كغم من وزن الجسم ويلاحظ خبز (ED) الطبقة الضفيريّة الخارجيّة (OPL). (ملون H&E، تكبير 400X)

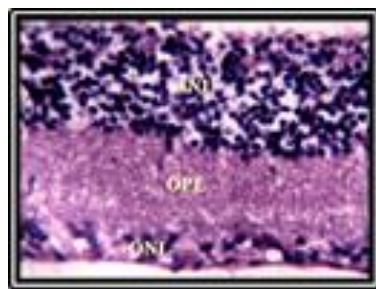
سادسا: الأفات المرضية المجهرية في اعضاء الاجنة اشار الفحص المجهرى لأعضاء اجنة الفئران التي تم تعريض امهاتها لجرعة 1500 ملغم/كغم من وزن الجسم من دخان الغراء الى حدوث تغيرات مرضية تمثلت باحتقان الاوعية الدموية وانزفة في مختلف الاعضاء الداخلية وازدحام Crowding الخلايا العصبية بكافة انواعها في قشرة المخ (الصورة:25). مقارنة بمجموعة السيطرة (الصورة 26). وأظهرت العيون عدم اكتمال تطور اغلب اجزاء العين (الصورة:27) مقارنة بمجموعة السيطرة (الصورة:28).



صورة (25). مقطع مستعرض لدماغ جنين فأر من ام تم تعريضها لدخان الغراء 1500 ملغم/كغم من وزن الجسم يلحظ ازدحام (CR) الخلايا العصبية بكافة انواعها في قشرة المخ. (ملون H&E، تكبير 100X)

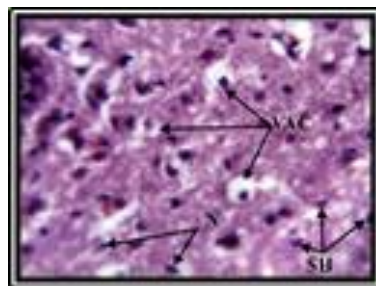


صورة (26). مقطع لدماغ جنين فأر لمجموعة السيطرة يلحظ تكون قشرة المخ من خلايا حبيبية (GC) وخلايا هرمية (PC) وخلايا مغزلية (FC). (ملون H&E، تكبير 400X)



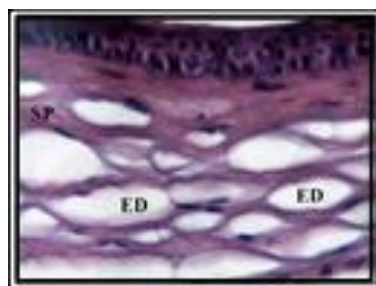
صورة (21). مقطع لعين انثى فأر حامل لمجموعة السيطرة يلحظ جزء من شبكية العين الذي يتضمن طبقات الشبكية : الطبقة النووية الداخلية (INL) والطبقة الضفيريّة الخارجيّة (OPL) والطبقة النووية الخارجيّة (ONL). (ملون H&E، تكبير 400X)

اما عند التعريض لجرعة 2500 ملغم/كغم من وزن الجسم من الغراء أوضح الدماغ تنكس فجوي Vacuolar degeneration ونخر وانكماش Shrinkage الخلايا العصبية (الصورة:22).



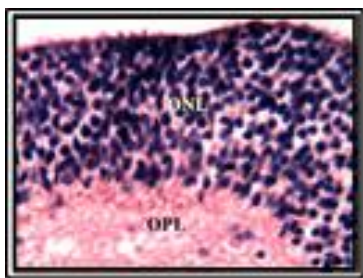
صورة (22). مقطع لدماغ انثى فأر حامل معرضة لدخان الغراء (2500 ملغم/كغم من وزن الجسم يلحظ تفجى (VAC) الخلايا العصبية وانكماش (SH) ونخر (N) عدد كبير من هذه الخلايا. (ملون H&E، تكبير 400X)

في حين أظهرت العيون خبز الطبقة اللبائية للقرنية وخبز الطبقة الضفيريّة الخارجيّة (الصورة:23).

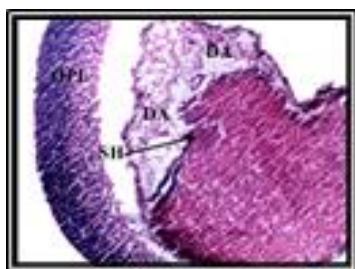

صورة (23). مقطع لقرنية عين انثى فأر حامل معرضة لدخان الغراء (2500 ملغم/كغم من وزن الجسم يلحظ خبز (ED) المادة اللبائية (SP). (ملون H&E، تكبير 400X)

كما اشار الفحص المجهرى لعيون اناث الفئران الحوامل التي تم تعريضها لدخان الغراء بتركيز 3500 ملغم/كغم من وزن الجسم خبز المادة اللبائية للقرنية والطبقة الضفيريّة الخارجيّة للشبكية (الصورة:24).

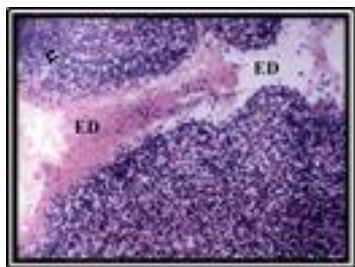


صورة (30). مقطع في شبكية العين لجنين فأر من ام تم تعريضها لدخان الغراء 2500 ملغم/كغم من وزن الجسم يلحظ السمك المفرط للطبقة النووية الخارجية (ONL) وخزب الطبقة الضفيرية الخارجية (OPL). (ملون H&E، تكبير 400X)

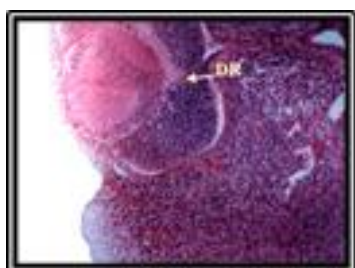

صورة (31). مقطع لعين جنين فأر من ام تم تعريضها لدخان الغراء 2500 ملغم/كغم من وزن الجسم يلحظ تهتك (DA) محفظة العدسة وانكماش (SH) العدسة. (ملون H&E، تكبير 40X)

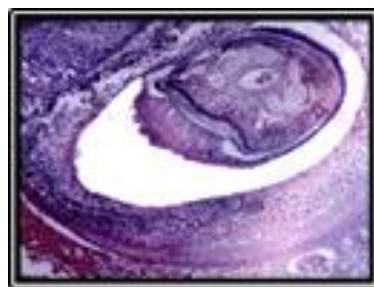
اظهر الفحص النسيجي المرضي لأعضاء اجنة الفئران التي تم تعريض امهاتها الى جرعة 3500 ملغم/كغم من وزن الجسم من دخان الغراء احتقان الاوعية الدموية وحدوث الخزب في اغشية الدماغ (الصورة:32). وأظهرت العيون تضاعف الشبكية Duplicated Retina (الصورة:33).



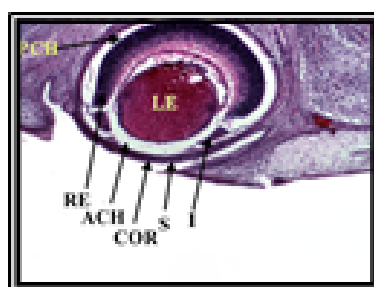
صورة (32). مقطع لدماغ جنين فأر من ام تم تعريضها لدخان الغراء 3500ملغم/كغم من وزن الجسم يلحظ حدوث الخزب (ED) في اغشية الدماغ. (ملون H&E، تكبير 100X)



صورة (33). مقطع لعين جنين فأر من ام تم تعريضها لدخان الغراء 3500 ملغم/كغم من وزن الجسم يلحظ تضاعف الشبكية (DR). (ملون H&E، تكبير 100X)

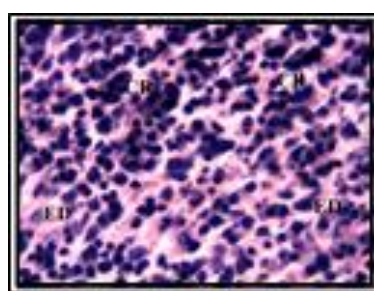


صورة (27). مقطع لعين جنين فأر من ام تم تعريضها لدخان الغراء 1500ملغم/كغم من وزن الجسم يلاحظ عدم اكتمال تطور اغلب اجزاء العين. (ملون H&E، تكبير 400X)



صورة (28). مقطع لعين جنين فأر لمجموعة السيطرة يلحظ اكتمال تكون معظم اجزاء العين مثل القرنية (COR) والعدسة (LE) والشبكية (RE) والقزحية (I) والخزانة الامامية (ACH) والخزانة الخلفية (PCH) والصلبة (S). (ملون H&E، تكبير 400X)

اما في اجنة الفئران التي تم تعريض امهاتها الى جرعة 2500 ملغم/كغم من وزن الجسم من دخان الغراء فقد اظهر الفحص المجهرى للدماغ ازدياد اعداد الخلايا العصبية بانواعها المختلفة وحدوث خزب في قشرة المخ (الصورة:29).



صورة (29). مقطع لدماغ جنين فأر من ام تم تعريضها لدخان الغراء 2500 ملغم/كغم من وزن الجسم يلحظ ازدياد (CR) الخلايا العصبية في قشرة المخ مع وجود الخزب (ED). (ملون H&E، تكبير 400X)

وأوضحت مقاطع العيون انكماش وتلف العدسة وتهتك Damage محفظتها وعدم اكتمال تطور بعض اجزاء العين وفراط سمك الطبقة النووية الخارجية وخزب الطبقة الضفيرية الخارجية للشبكية (الصورتان: 30، 31).

المناقشة

اعتمدت التغيرات السلوكية عند تعريض الفئران الحوامل لدخان الغراء بالجرع (1500، 2500، 3500) ملغم/كغم من وزن الجسم على جرعة التعريض ولم تسجل اية حالة موت ضمن الفئران المعرضة. ولغرض المقارنة فقد تم تسجيل متلازمة الموت المفاجئ المرتبط بالاستنشاق بعد التعرض الشديد لدخان الغراء في البشر وتم ايعاز ذلك الى اللانظمية القلبية cardiac arrhythmia [1]. ولسوء الاستعمال المزمين للنشوقات تأثيرات عصبية وعصبية نفسية وهذه تنجم عن تلف النخاعين وأغشية العصبات بسبب المواد الكيماوية ذات الالفة للشحم lipidophilic chemicals [13].

كما اظهرت نتائج الدراسة حدوث الاجهاض في الفئران الحوامل وهذه النتائج تتفق مع ما ذكر في النشريات العلمية من ان التعرض المهني لبعض المذيبات التي يساء استعمالها لاسيما التولوين و trichloroethane يؤدي الى ازدياد حدوث الاجهاض التلقائي وتشوهات الاجنة. فضلا عن ازدياد خطر الاجهاض التلقائي في العاملين في مجال الرعاية الصحية المعرضين الى اوكسيد النيتروجين nitrous oxide [14]. وبالنسبة لموت بعض الفئران الحوامل فيمكن ايعازه الى المواد الضارة التي يحتويها دخان الغراء والتي بدورها ايضا تعبر حاجز السخد وتصل الى دم الجنين مسببة اضرار مثل الولادة المبكرة ومشاكل تنفسية وزيادة خطر الخمج infection.

كما اسفرت النتائج حدوث تشوهات في القرون الرحمية عند المجموعة التجريبية المعرضة لدخان الغراء ومنها ظهور اجنة ممتصة دليل على حدوث الاجهاض الجزئي وهذا يتفق مع ما اشارت اليه [15] عن ظهور اجنة ممتصة في احد قرني الرحم وتجمع كثيف للمواد الشحمية وازدياد النزف الدموي داخل القرون عند حقن الفئران الحوامل بعقار الكلافوران تركيز 5000 ملغم/كغم من وزن الجسم. كما اظهرت النتائج حدوث تشوهات في القرون الرحمية وبعدم انتظام توزيع الاجنة داخل القرن الرحمي وازدياد حالات النزف والاحتقان الدموي وتجمع كثيف للمواد الشحمية وتوضح هذه التأثيرات الاثار الجانبية الضارة لدخان الغراء وخاصة للجرعات العالية منه وتتفق هذه النتائج مع ما اشارت اليه [16] عن ظهور اجنة ممتصة وعدم تساوي توزيع الاجنة داخل القرون الرحمية عند تجريب الفئران الحوامل بعقار الديكساميثازون.

لوحظ في الدراسة الحالية ظهور افات في الدماغ تمثلت بعدم انتظام حويصلات الدماغ وتضرر نسيج الدماغ وهذه النتائج مشابهة لما اشار اليه [17] الى ان سوء استعمال النشوق المزمين تسبب بحدوث فقدان دائم لحجم نسيج الدماغ وشذوذ في تركيب الدماغ. وكذلك يشابه ما اشار اليه [18] بان المادة المخدرة لها تأثير كبير على عمليات تطور الجهاز العصبي وتسبب بتدمير وموت الخلايا العصبية والتي ليس لها القدرة على اعادة بناء نفسها على عكس الخلايا الجسمية.

اما مجهريا فقد شملت الآفات المرضية في الدماغ الى خرب النسيج العصبي ونخر بعض الخلايا العصبية في قشرة المخ وتنكس وانكماش الخلايا العصبية هذه النتيجة تتطابق مع النتيجة التي توصل اليها الباحثون [19] في الجرذان. كما انها تتسجم مع ما ذكره الباحثون [20] من ان التعرض للنشوقات يؤدي الى اختزال كثافة العصبات واستبدالها بدباق منتشر diffuse gliosis مع حدوث زوال النخاعين demyelination ونقصان سمك القشرة والجسم الثغني وضمور وإزالة النخاعين في المادة البيضاء للمخ والمخيخ. وعزى الباحثون هذه التغيرات المرضية الى الاجهاد التأكسدي في نسيج الدماغ.

كما اظهر فحص المقاطع النسجية للعيون الى خرب الطبقة الالبدية للقرنية وتحذب الجزء الامامي من القرنية وخرب الطبقة الصفيرية الخارجية للشبكية وربما يكون السبب المواد الكيماوية السامة التي تتبعث عن الدخان. كما اشار الباحث [21] الى ان النشوقات نفسها تسبب تشوهات خلقية في الراس والجمجمة والعيون.

كما اسفرت النتائج عن ظهور اجنة مشوهة الحجم وفي اكثر المجاميع التجريبية المعرضة لدخان الغراء وتمثلت هذه التشوهات بصغر حجم الاجنة وازرقاقها واجنة منغولية محقنة وهذه النتائج تطابقت مع ما أشار إليه [22] من ان تعريض الفئران للدخان اثر على حجم الاجنة او ربما يكون سبب صغر حجم الاجنة الى التأثير الضار لهذه المواد وابخرتها في الجهاز التنفسي والجهاز القلبي الوعائي وبالتالي انخفاض مستوى الاوكسجين وتبادل المواد الغذائية بين المشيمة النامية والجنين [23]. او ربما يكون بسبب قدرة المواد المستنشقة الى الانتقال لأنسجة الجنين عبر المشيمة مسببة بانخفاض اوزان او هلاك الاجنة [24]. كما اظهرت النتائج اجنة ممسوخة فاقدة للأطراف الامامية والخلفية وظهور الجلد بشكل معقد وليونته دلالة على تشوه الجهاز الهيكلي ربما يعود السبب الى ان الاوية المخدرة والمسكنة تؤثر على بناء البروتين في اللبائن او تقليل عمليات بناء البروتين آخر النمو في الاجنة فظهرت الاجنة صغيرة وممسوخة [25].

كما كشفت الدراسة ظهور تشوهات الراس للمجاميع التجريبية المعرضة لدخان الغراء وتمثلت بتضخم الدماغ وتمايز القيلة السحائية الدماغية بشكل ورم كيسي او ورم محتقن فوق الجمجمة وتضخم الراس وبروز الأنف وتضخمه وبروز صيوان الأذن وتضخمه وهذه النتائج تتفق مع ما أشار اليه [26] بتضخم الراس وتضخم صيوان الأذن عند تجريب الفئران الحوامل بعقار الباراستمول بتركيز 50 ملغم/كغم من وزن الجسم. كما وبينت نتائج الدراسة الحالية ظهور الراس بشكل بيضوي وتضخم الأنف وتشوه المعالم الوجهية، وشق الحنك الكامل واحتقانه وكبر صيوان الأذن، وهذه النتائج مشابهة لما اشارت اليه [27] وكذلك اظهرت النتائج كبر حجم الراس وتسطح المنطقة الخلفية للدماغ وظهور ثقب في الجمجمة دلالة على حدوث اللادماغية (فقدان الدماغ) او ظهور الدماغ الخارجي اذ تطابقت مع ما أشار إليه [28] من ظهور اضرار في الجهاز العصبي المركزي منها انعدام الدماغ

وكذلك تشوه الجلد وتجعده وتهمله وازرقاقه دلالة على تشوه الجهاز الهيكلية عند استخدام تراكيز مختلفة من المواد المخدرة والمسكنة وتتفق هذه الملاحظات مع ما توصلت إليه [40] التي اوضحت ان تجعد الجلد وتشوه الجهاز الهيكلية بسبب تأثير الدخان السلبي في الفئران الحوامل وربما يعود السبب إلى تأثير العقار أو سموم الدخان في نمو وتمايز الجهاز الغطائي وإحداث تشوهات جلدية خلال عملية الإنماء الجنيني للفأر. كما تتفق مع ما أشار إليه [41] عند تجريع الفئران بالحقول الأثيلي ربما يعزى السبب إلى حدوث تشوهات في مواقع الجينات التي بدورها تتسبب بتحطم آلية وعملية تكوين الخلايا والحق الأذى والضرر في الأنسجة والأجهزة الجنينية لاسيما الجهاز الغطائي [42].

كما اظهرت الدراسة تشوهات متعددة في الاطراف شملت قصر الأطراف الأمامية والخلفية واعوجاج أمشاطها وانفراج أصابعها ربما يعود سبب انفراج الأصابع إلى التفاعلات المتغيرة لكل من الأديم الظاهر والأديم المتوسط التي تنشأ منها الغضاريف المكونة لعظام الاطراف وحدث الموت الخلوي للأديم الظاهر بسبب تأثير العامل السام خلويًا [43]، وبينت نتائج هذه الدراسة انتفاخ الأطراف الأمامية وحدث نزف فيها، وهذا مشابه لما أشار إليه [44] من ان عقار الترامادول بالجرع العالية سبب التهاب الغضروف وفرط التنسج وضخامة الغشاء الزليلي. كما وبينت النتائج تلاصق الأصابع والتحامها وربما يعود السبب إلى عدم حدوث الانتشار لخلايا الأديم المتوسط الموجودة بين صفائح اليد أو القدم مما سبب التحام بعض الأصابع أو التحام العظام [45]. ومن النتائج التي ظهرت في الدراسة الحالية فقدان الأطراف الأمامية والخلفية والذي قد يكون بسبب حدوث الموت الخلوي في المناطق المتعددة من الطرف فضلاً عن تغيرات في سلوك الأديم المتوسط الطرفي وكذلك في كبح تشكل الغضاريف وتشوهها ومن ثم تشوه الاطراف والأصابع [46]. في حين أشار [47] إلى أن ضمور الأصابع والأطراف قد يعود إلى الموت المبرمج للخلايا والذي بدوره يتسبب في حدوث تشوهات الأطراف وضمور بعضها أو ربما يعود إلى غياب المنطقة الحافية القمية للأديم الظاهر وهذا مشابه لما هو عليه في دراستنا الحالية. يعود السبب في تشوه الأطراف في دراستنا ربما إلى تأثير المخدرات على نمو الغضاريف مما يؤدي إلى قصر في عظام الأطراف وتشوهها وهذا يتفق مع ما أشار إليه الباحثون [48] في مواليد الفئران.

في حين اوضحت الدراسة ظهور تشوهات ذنبية تمثلت بذنب قصير سميك معقوف النهاية يصل إلى مستوى الأنف وذنب مدبب النهاية محتقن، وذنب قصير سميك معقوف النهاية، وذنب رفيع معقوف النهاية، وفقدان الذنب تتفق مع نتائج [49] عند تعريض الجرذان لدخان السكائر، كما وبينت النتائج ظهور ذنب رفيع ملتوي محتقن دلالة على حدوث النزف فيه وربما يعود السبب عدم انغلاق الفتحة العصبية الخلفية للأنيوب العصبية، بالإضافة إلى تشوهات المنطقة

بسبب تأثير التلويينات على الجرذان، وربما يعود السبب إلى عيوب في انغلاق الأنيوب العصبية وتسببه بحدوث ثقب في قحف الجمجمة ومن ثم بروز الدماغ إلى الخارج وظهور ثقب في الجمجمة دلالة على حدوث فقدان الدماغ. وهذا مشابه لما ذكره [29] من ان تعاطي الورفين تسبب بتشوهات جنينية في الجهاز العصبي المركزي مشابه لما توصلت إليه نتائج الدراسة الحالية. كما بينت النتائج تضخم الرأس وظهوره بشكل محدب وتضخم المعالم الوجهية وكبر صيوان الأذن وهذه النتائج تتطابق مع ما أشار إليه [30] عند تعريض الفئران الحوامل لدخان السكائر وقد يعود السبب إلى أن الإبرة السامة المنبعثة تسببت بحدوث نزف الدماغ وكبر حجمه وتضخمه، وكذلك مشابه لما اشارت إليه [31] من ان تعريض اناث الفئران لدخان السكائر ثلاث ساعات يومياً أدى إلى تضخم الملامح الوجهية الانفية.

كما تسبب التعرض لدخان الغراء بحدوث تشوهات في عيون الاجنة ممثلة بحجوز العينين التي تتفق مع ما أشار إليه [32] بظهور حجوز العين عند استخدام الكحول أثناء الحمل وقد يكون ذلك بسبب الجرعة العالية للمواد المتأولة والتي تكون ضارة للعيون وقد تم تسجيل التهاب الفص البصري عند استخدام جرعات عالية من عقار Ethambutol [33]. كما أشارت النتائج إلى فقدان العينين وانعدامهما في الجرعة المستخدمة لكل المواد المستخدمة، فضلاً عن تغير مواقع العيون وهذا مماثل لما أشار إليه الباحثون [34] من ان التخدير بالكيتامين يزيد من الموت المبرمج لخلايا العصبية وهذا التأثير يختلف باختلاف الجرعة ومدة الاعطاء وعمر الام وربما سبب هذا إرباك في تطور العين وبالتالي تشوهها خلال عملية الإنماء الجنيني [35].

وبينت نتائج الدراسة حدوث تشوهات في الجذع تمثلت بتقوس شديد في المنطقة الجذعية الظهرية وانتفاخها وانعدام العنق وظهور الجنين بصورة مكورة هذه النتائج تتفق مع ما أشار إليه [36] حول تأثير عقار البايروكسيكام في الفئران الحوامل وظهور تقوس الجذع وانحراف العمود الفقري وانتفاخ المنطقة الظهرية للأجنة. كما تمثل بظهور القيلة النخاعية في المنطقة الخلفية الظهرية واعوجاج العمود الفقري من المنطقة الخلفية باتجاه الرأس وهذه النتائج تتفق مع ما جاء به [37] من ان الكافيين سبب ظهور القيلة السحائية وربما يعود السبب إلى عدم انغلاق الأنيوب العصبية وعدم التحام الانتشاءات العصبية وحدث تشوه في الفقرات مما سبب انتفاخ الحبل الشوكي في السطح الظهري المغطى بالجلد [38] بسبب الجرعات العالية المستخدمة في الدراسة الحالية التي أدت لعدم انغلاق الجزء الخلفي للأنيوب العصبية وحدث التشوه في الفقرات الذيلية وظهور ورم في المنطقة الخلفية وتسببها بحدوث تغيرات نسجية في العضيات الخلوية مسبباً خللاً في عملية التطور الجنيني وبالتالي ظهور التشوهات المظهرية للأجنة ومنها التشوهات الجذعية والبطنية [39] وهذا مشابه لما توصلنا إليه في هذه الدراسة.

البالغة وقد اشار [51] الى ان استنشاق المواد النفاثة تعتبر مسمات عصبية (neurotoxic) وانها تسبب تأثيرات غير طبيعية في قشرة الدماغ، والمخيخ وقرن امون في الدماغ hippocampus، والعقد القاعدية والساق العصبي، وهذه التغيرات مشابهة لما تم الحصول عليه في دراستنا الحالية.

في حين اوضح الفحص المجهرى لعيون الاجنة تأخر نمو وتطور بعض اجزاء العين وحدثت انكماش وتلف العدسة ونهتك محفظتها وازدياد سمك الطبقة النووية الخارجية وخزب الطبقة الضفيريية الخارجية للشبكية. ولا توجد في النشريات العلمية دراسة مرضية حول تأثير استنشاق الغراء في عيون الاجنة ولذلك يمكن ان تعد الدراسة الحالية الاولى من نوعها في هذا المجال. ربما يعود سبب هذه التغيرات المرضية الى اختراق دخان الغراء للمشيمة وأنسجة الجسم مما تسبب بحدوث تغيرات مرضية في اعضاء الجسم ولاسيما العين. او قد يعزى الى الايض السام لعناصر دخان الغراء وانتقاله الى الجنين والذي تسبب بحدوث الآفات النسجية للعين في دراستنا الحالية.

1. Baydala, L. Inhalant abuse. *Pediatr. Child Health*, (2010). 15(7):443-448.
2. Kozel, N.; Sloboda, Z. and De La Rosa, M. (Editors). *Epidemiology of inhalant abuse: an international Perspective*. (NIDA Research Monograph 148) WWW.nida.nih.gov/pdf/monographs/148.pdf (Accessed on March 1, 2010).
3. Williams, J. F. and Storck, M. American Academy of Pediatrics Committee on Substance Abuse. *Pediatrics*, (2007). 119:1009-1017.
4. Spiller, H. A. Epidemiology of volatile substance abuse (VSA) cases reported to US poison centers. *Am. J. Drug Alcohol Abuse*, (2004). 30: 155-165.
5. Gospe, S. M. and Zhou, S.S. Prenatal exposure to toluene results in abnormal neurogenesis and migration in rat somatosensory cortex. *Pediatric Research*, (2000). 47:362-368.
6. Tulsidas, H. Glue sniffing: a review. *Proceedings of Singapore Healthcare*, (2010)19(4):312-318.
7. Tenenbein, M.; Casiro, O.G.; Seshia, M.M. K. and Debooy, V.D. Neonatal withdrawal from maternal volatile substance abuse. *Arch. Dis. Child Fetal Neonatal Ed.* (1996).74: 204-207.
8. المعموري، رفاة هادي عبداللطيف. تأثير الكحول على غرس الاجنة والخصوبة في الفار. رسالة ماجستير، كلية الطب، جامعة تكريت، العراق (2001).
9. Biernacki, B.; Wofodarezyk.; B. and Minta, M. Effect of sodium valporate on rat embryo development invitro. *Bull. Vet. Intspulaway.*, (2000). 44:201-205.
10. The Last Glue Inc. All the details –the last glue Retrieved from Internet: (2014). www.thelastglue.com/all-the-details.html.

الخلفية للعمود الفقري، والذي ادى لظهور الذنب الملتوي وهذا التشوه بسبب اجهاد بالبرعم الذنبى لعدم الموازنة ما بين تكوين الأنبوب العصبي والتراكيب العصبية وأن تأخر انغلاق الفتحة العصبية الخلفية قد يؤدي إلى التواء الذنب وانعقافه ويتسبب في اجهاد البرعم الذنبى وعدم الموازنة بين تكوين الأنبوب العصبي والتراكيب غير العصبية [50]. كما بينت النتائج ظهور ذنب قصير سميك معقوف النهاية وذنب قصير جدا مستقيم واقفي وذنب قصير ملتوي نحو الأسفل وبشكل منحني، وذنب قصير مستقيم نحو الأسفل وهذا مشابه لما اشارت اليه [31] عند تعريض اناث الفئران الحوامل لدخان السكائر (مرة واحدة، مرتين) يوميا عن ظهور ذنب سميك معقوف.

كما اسفرت النتائج حدوث تغيرات نسجية مرضية في دماغ الاجنة وتمثلت بازدياد اعداد الخلايا العصبية بكافة انواعها واحتقان الاوعية الدموية وحدثت الخزب في قشرة المخ واحتقان الاوعية الدموية والخزب في اغشية الدماغ. هذه التغيرات المرضية تحدث بفعل السمية العصبية للمواد الكيماوية الموجودة في دخان الغراء في الحيوانات المختبرية

المصادر

11. Luna , L. G. Manual of histological staining methods of pathology. 3rd ed. Mc-Graw Hill Com., New York, (1968). PP:258-301.
12. Bancroft, J. D.; and Steven, A. Theory and Practice of histological techniques. 2nd ed. Churchill living stone , Edinburgh, London and New york: (1982). pp,501-513.
13. Medina-Mora, M. E. and Real, T. Epidemiology of inhalant use. *Curr. Opin. Psychiatry*, (2008). 21: 247-251.
14. Jones, H. E. and Balster, R. L. Inhalant abuse in pregnancy. *Obstet. Gynecol. Clin. North Am.*, (1998). 25(1): 153-167.
15. البرواري، بيداء عبد العزيز محمد صالح. دراسة تأثير بعض العوامل الكيماوية والفيزيائية في احداث التشوهات العيانية والافات النسجية المرضية في بعض اعضاء الفئران Mus musculus الحوامل ونسلها. اطروحة دكتوراه، كلية التربية، جامعة الموصل، العراق (2013).
16. طيفور، سندس محمد. التأثيرات المظهرية والنسجية لعقار الديكساميثازون على بعض اعضاء الجسم في اناث الفئران البيض Mus musculus الحوامل ونسلها، رسالة ماجستير، كلية العلوم، جامعة تكريت، العراق (2009).
17. Datta, C.; Datta, S.; Saha, S. K.; Chatterjee, S. and Barman, M. Inhalant abuse: a curse to the new generation adolescents. *Sch. J. App. Med. Sci.*, (2014). 2 (4A): 1186-1189.
18. Huestis, M. A. and Choo, R. E. Drug abuse's smallest victims: in utero drug exposure. *Forensic Sci Int*, (2002). 128:20-30.
19. Coskun, O.; Oter, S.; Korkmaz, A. and Kanter, M. The oxidative and morphological effects of high concentration chronic toluene exposure on rat sciatic nerves. *Neurochem. Res.*, (2005). 30(1): 33-38.

20. Martinez-Alfaro, M.; Alcaraz-Contreras, Y.; Carabez-Trejo, A. and Leo-mador, G.E. Oxidative stress effects of thinner inhalation. *Indian J. Occup. Environ. Med.* (2011)15;(3):87-92.
21. Larkby, C. and Day, N The effects of prenatal alcohol exposure. *Alcohol Health Res World*, (1997). 21:8-192
22. Haug, K.; Irgens, L.M.; Skjaerven, R.; Markestadt, T.; Baste, V. and Schreuder, P. Maternal smoking and birghweight: effect modification of period. Maternal age and paternal smoking. *Acta obstet. Gynecol. second.*, (2000).79:485-489.
23. Drug Bank Ethopropazine. (2005). www.drugbank.ca/drugs/DB00392.
24. Angelli, G.; Del Farero, A. and Parise, P. Cephalosporin-induced hypoprothrombinemia: is the N-methyltetrazol side chain the culprit antimicrob agents chemother., (1986)29:1108-1109.
25. Padmanbhan, D.B.; Pitsavos, C.; Chrysohoou, C.; Kokkinos, P.; Toutouzas, P. and Stefanadis, C. The shaped effect of coffee consumption on the risk of developing acute coronary syndromes: the CARDIO2000 case control study. *J. Nutrition.*; (2003)133(10):3228-32.
26. حمودي، هاني مال الله. دراسة تأثير الباراسيتامول (الاسيتامينوفين) في التكوين الجنيني للفار الأبيض السويسري *Mus musculus*. مجلة التربية والعلم، (2005) المجلد (7)، العدد 1: 149-165.
27. Marx, J. A.; Hockberger, R. S.; Wall, R. M. and Adams, J. Rosen's emergency medicine: concepts and clinical practice 5th ed. St. Louis: CV Mosby, (2002). p.400-2396.
28. Maruff, P.; Bums, C. B.; Tyler, P.; Currie, B. J. and Currie, J. Neurological and cognitive abnormalities associated with chronic petrol sniffing. *Brain*. (1998). 121:1903-1917.
29. Fazel, A. and Jalali, M. Experimentally – induced exencephaly and spina bifida in mice. Original Article. (2002). Email: fazelalireza@hotmail.com.
30. Radojicic, J.; Tanic, T. and Radojicic, A. Smoking in pregnancy – the risk factor for the development of lip and palate defects with fetus. *Medic. Biol.*, (2006). 13: 44-48.
31. البجاري، روعة سعد عبد الله. التشوهات الخلقية العيانية والاقفات النسجية المرضية لبعض اعضاء الجسم المحدثه بالتدخين السلبي في اناث الفئران البيض *Mus musculus* الحوامل ونسلها، رسالة ماجستير، كلية التربية، جامعة الموصل، العراق (2011).
32. Cook, J.D. Biochemical markers of alcohol use in pregnant woman. *Clin Biochem.*, (2003)36(1):9-19.
33. Citron, K.M. and Thomas, G.O. Ocular toxicity from Ethambutal. *Thorax*; (1986).41:737-739.
34. Brambrink, A.M.; Evers, A.S.; Avidan, M.S.; Farber, N. B.; Smith, D. J.; Martin, L. D.; Dissen, G. A.; Creeley, C. E. and Olney, J. W. Ketamine-induced neuroapoptosis in the fetal and neonatal Rhesus macaque brain. *Anesthesiology*, (2012). 116(2):372-384.
35. Medion, J.; Cojocararu, O.; Banu, E.; Quendeville, A. C.; Halimi, P. and Odrad, S. Reversible encephalopathy syndrome secondary to sunitinib for metastatic cell carcinoma patient. *Tray. Oncol.*, (2007).2:193-195.
36. جبار، علي خضير عباس. تأثير عقار البايروكسيكام في إحداهات أفات نسجية ويضع تغيرات كيميائية في بعض أعضاء الفئران البيض *Mus musculus* الحوامل وتشوهات مظهرية لأجنحتها. رسالة ماجستير، كلية العلوم، جامعة تكريت، العراق (2009).
37. Rebecca, J.; Schmidt, J.; Paul, A.R. and Trudy, L.B. Maternal caffeine consumption and Risk of Neural Tube Defects. *Birth Defects Research(part A)*; (2009).85:879-889.
38. عبد المجيد، الهمامي محمد. اسس علم الاجنة جامعة الملك سعود للنشر الاهلي والمطبعي، السعودية، (1999) ص 451.
39. Gao, Y. and Yang, H. Effects of diagnostic ultrasound of early pregnancy. *Ch. J. OBS & Gyn.*, (1996). 31(3):. 156-158.
40. النجار، رعد أحمد عباس. تأثير التدخين اللارادي والكحول على التكوين الجنيني والتركيبة النسجية للعين واحداث تشوهات في جنين الفار الابيض السويسري *Mus musculus*. رسالة ماجستير، كلية التربية، جامعة الموصل، العراق (2006).
41. Oyedele, O.O. and Kramer, B. Acute ethanol administration causes malformations but dose not effect cranial morphometry in neonatal mice. *Alcohol.*, (2008). 42(1): 7-21.
42. Streffer, C. H. and Müller, W. Malformation after radiation exposure of preimplantation stages. *Int. J. Der. Biol.*, (1996). 40: 355-360.
43. Scott, W.J.; Ritter, E.J. and Wilson, J.G. Studies on induction of pentadactyly in rats with cytosine arabioside. *Dev. Biol.*; (1975). 45:103-111.
44. Dehkordi, R.A.F.; Bigham-Sadegh, A. and Vajdi, N. The effects of intra-articular tramadol administration on histopathological indices in rat knee joints. *Vet. arhiv.*, (2014)84;(6):667-676.
45. الحمود، محمد حسن ويوسف، وليد حميد. علم الأجنة الطبي (الجهاز القلبي الوعائي، الجهاز البولي التناسلي، الرأس، الإذن، العين، الجهاز العصبي المركزي) الأهلية للنشر والتوزيع عمان، الأردن (2005) ص 109-308.
46. Kochhar, D.M. Abnormal organogenesis in the limbis In : (J. G. Wilson; and F.C. Fraser; eds)" *Handbook of teratology*, (1977). vol. 2pp:453-479. Plenum crop., New York.
47. Moustafa, A.M. and Ghanem, A.E.A. Effect of acute trihexyphenidyl abuse on rat motor area of cerebral cortex: light and electron microscopic study. *The Egyptian Journal of Histdogy*, (2011).34;(4): 687-696.
48. جبر، فائزة ناصر طعمه. بعض التشوهات المظهرية والاقفات النسجية المحدثه بعقار الباراسيتول (الاسيتامينوفين). في كبد ورحم

الفئران البيض الحوامل، رسالة ماجستير، جامعة تكريت، العراق (2009).

49. Bassi, J.A.; Rosso, P.; Moessinger, A.C.; Blanc, W. A. and James, L.S. Fetal growth retardation due to maternal tobacco smoke exposure in the rat. *Pedia. Res.*, (1984).18:127-130.

50. Copp, A.; Chein, I. and Hensor, J. Development bases sever neural tube defect in the loop-tail (LP

mutant mouse :use of microsatellite DNA markers to identify embryonic genotype. *Dev.* (1994). *Bio*; 165. pp: 20-29.

51. Ahmed, H. H.; Metwally, F. M. and Rashad, H. M. Toxicity of solvents exposure on the neuroendocrin system in rats: Role of amino acid supplementation. *Rcpport and Opinion*, (2009). 1(4). <http://www.Sciencepub.net/report>

Cross malformations and Histoligical Changes in Brain and Eyes of Mice and Their Embryos Exposed to Glue smoke

Hafidh Ibrahim Al-Sadi¹, Hani Malallah Hamodi Al-Hmadani², Rayya Ghalib Al-Sultan²

¹ Department of Faciomaxillary surgery , College of Dentistry , University of Mosul Mosul , Iraq

² Bliology Dep., Education College for Pure Science, Univ. of Mosul, Mosul , Iraq

Abstract

Histological changes were detected in brain and eyes of female mice and their embryos as a result of exposure to the doses 1500, 2500 and 3500mg/kg body weight) of glue smoke given during the 7th day of pregnancy as till the 18th day of pregnancy. Data of behavioral changes were recorded of the 2500 and 3500mg/kg body weight that included agitation, abnormal movements and hyperactivity. These changes continued for 30min were followed by fatigue, anorexia, and mice became located at one corner of the cage. Abortions occurred at the rates 15% and 40% following the doses 2500 and 3500mg/kg body weight, respectively. This was coupled with the occurrence of 34%, 65% and 80% doses of malformation due to the doses 1500, 2500 and 3500mg/kg body weight respectively. Malformations included mongolism, stunted growth, head defects (encephalomeningocele and circular head which appeared as bird head), displacement of eyes and ears, skin wrinkling and flabness, skeletal deformities, and aberrations of limbs and tail.

Pathological lesions were developed on the fetuses included hypercellularity of the cerebral cortex, edema of the meninges and ophthalmic changes delayed growth and development of many parts of the eye, damage of the lens, edema of the outer plexiform layers of the retina and duplication of the retina. These results supported the putative pathological effect of glue smoke in brain and eyes of pregnant mice and their embryos.