

وصف نوع جديد من قفاز الأوراق *Cicadella latreille* nov. في العراق (Hemiptera : Cicadellidae)

رواء جعفر حميد القيسي*

استلام البحث 15، اب، 2009
قبول النشر 28، كانون الاول، 2009


الخلاصة:

تقدم الدراسة الحالية وصف لنوع جديد من قفاز الأوراق *Cicadella Latreille nov.* حيث أوضحت الدراسة وصفاً تفصيلياً وأشكالاً توضيحية لصفات المظهر الخارجي ونماذج التبع على هامة الرأس والوجه، وظهري الصدرين الأمامي والوسطي، شكل القاعدة البطنية الذكرية، والقص البطني السابع، ونظام توزيع الأشواك على الصفيحة التناسلية والقلم التناسلي للسوة الذكرية كذلك شكل القضيب والرابط وكذلك الصمامين الوسطي والسفلي لالة وضع البيض، أنظمة التعريق على الجناحين الأمامي والخلفي والتبع على بعض العروق.

الكلمات المفتاحية: قفاز الأوراق، *Cicadella*، Cicadellidae

المقدمة:

المختلفة حسب [8،7] و رسمت باستخدام كاميرا لوسيدا لتوضيح التبع إذ رسمت الهامة والوجه و الصدرين الأمامي والخلفي كما رسم الجناحان الأمامي والخلفي والسؤتان الذكرية والأنثوية و صورت النماذج باستخدام كاميرا المجهر المركب ومجهر التشريح وتحت قوى تكبير مختلفة تتناسب مع حجم الجزء تحت الدراسة



يعود *Cicadella latreille nov* لجنس *Cicadella* لعويله Cicadellinae ولقبيلة Cicadellini [3،2،1] أحجامها متوسط - كبير 5-3 mm الجبهة Fronus مثخنة قليلاً وممتدة بمسافة قصيرة عن الهامة كذلك فإن الرأس Head متميز باللون الأصفر مع أنماط مختلفة من اللون الأسود، أما بالنسبة للجناح الأمامي فيتميز بكبر حجمه مع عدد من البقع البنية غير المنتظمة مع ملاحظة عدم وصول الدرز الجليدي الصولجاني إلى الخلية القمية الداخلية مع عرق مستعرض عند منتصف الصولجان، الجناح الخلفي شفاف مع بعض البقع البنية على بعض العروق الطولية فيه [4] ، وعموماً فإن أفراد هذا الجنس تتغذى بامتصاص العصير النباتي لبعض المحاصيل الاقتصادية كالرز والشعير والحنطة وكذلك قصب السكر والذرة البيضاء حيث تقوم باستخدام أجزاء فمها الثاقبة الماصة مسببة أضراراً بهذه النباتات، وقد سجلت العديد من أفراد هذه العائلة في الكثير من الدول ذات الاهتمام بإنتاج المحاصيل الأسترانجيه [4،5].

المواد و طرائق العمل:

جمعت الحشرات باستخدام الشافطة (شكل 1) و المصيدة الضوئية Light trip (شكل 2) [6] كما تم الحصول على بعض النماذج المحفوظة والمهداة من قبل الأستاذ الدكتور حسن سعيد الاسدي حيث لصقت النماذج على ورق مقوى ابيض 1×1 سم ، ثم حفظت في صناديق حفظ الحشرات وسجلت المعلومات الخاصة بالنماذج من حيث أماكن وتاريخ الجمع والعائل النباتي، وسجلت الصفات المظهرية لأحد الجنسين و فصلت أجزاء الجسم

قائمة المصطلحات والمختصرات

المصطلح العربي □ المصطلح الانكليزي □ المختصر □ حافة أمامية □ AM Anterior margin □ طيه شرجية ثانية □ FA2 Second anal fold □ الدرقة
الامامية □ Anteclypeus □ AC □ حزر تاجي □ CSu Coronal suture □ عين مركبة □ Compound

فكية □ LO Lorum □ حافة جانبية □ LM Lateral margin □ عرق وسطي □ MV Medial vein □ خلية قمية وسطية □ Medial apical

الضلعي □ SCV Sub costal vein □ خلية قمية تحت خارجية □ SAC Sub external apical cell □ اشواك □ S Spine □ خلية تحت ضلعية □ Sub costal

المصطلح الانكليزي □ المختصر □ حافة أمامية □ AM Anterior margin □ طيه شرجية ثانية □ FA2 Second anal fold □ الدرقة
الامامية □ Anteclypeus □ AC □ حزر تاجي □ CSu Coronal suture □ عين مركبة □ Compound

فكية □ LO Lorum □ حافة جانبية □ LM Lateral margin □ عرق وسطي □ MV Medial vein □ خلية قمية وسطية □ Medial apical

الضلعي □ SCV Sub costal vein □ خلية قمية تحت خارجية □ SAC Sub external apical cell □ اشواك □ S Spine □ خلية تحت ضلعية □ Sub costal

المختصر □ حافة أمامية □ AM Anterior margin □ طيه شرجية ثانية □ FA2 Second anal fold □ الدرقة الامامية □ Anteclypeus □ AC □ حزر تاجي □ CSu Coronal suture □ عين مركبة □ Compound eye □ CE Compound eye □ الدرز الجليدي □ CL Clavus □ الصولجان □ CO Corium □ الجليد □ CE Compound eye □ عين مركبة □ CSu Coronal suture □ حزر تاجي □ AC Anteclypeus □ الدرز الجليدي □ Epistomal □ الصولجاني □ CCSu Corio-Claval Suture □ عرق زندي □ CuV Cubital vein □ خلية زندية □ CuC Cubital cell □ درز فوق فمي □ Epistomal

داخلية □ IAC Internal apical cell □ صفيحة فكية □ LO Lorum □ حافة جانبية □ LM Lateral margin □ عرق وسطي □ Medial

شعاعية □ RC Radial cell □ بقعة □ SP Spot □ الدرع □ ST Scutum □ الدرز الدرعي □ Scutellar

الثاني(الوسطي) □ V2/2MV (Second) middle valve □ عرق زندي اول □ 1AV First anal vein □ عرق زندي ثاني □ 2AV Second anal vein □ حافة أمامية □ Anteclypeus □ AC □ الدرقة الامامية □ FA2 Second anal fold □ طيه شرجية ثانية □ AM Anterior margin □ الدرز تاجي □ Coronal suture □ حزر تاجي □ CSu Coronal suture □ عين مركبة □ Compound eye □ CE Compound eye □ الدرز الجليدي □ CL Clavus □ الصولجان □ CO Corium □ الجليد □ CE Compound eye □ عين مركبة □ CSu Coronal suture □ حزر تاجي □ AC Anteclypeus □ الدرز الجليدي □ Epistomal □ درز فوق فمي □ CuC Cubital cell □ خلية زندية □ CuV Cubital vein □ عرق زندي □ CCSu Corio-Claval Suture □ درز فوق فمي □ Epistomal □ خلية قمية □ Gena G □ خذ □ FC Frontoclypeus □ درقة جبهيبة □ EAC External apical cell □ خلية قمية خارجية □ EPSSu suture

Posterior lateral زاوية خلفية جانبية □ MC Medial cell □ خلية وسطية □ Medial apical cell □ MAC □ خلية قمية وسطية □ MV vein □ خلية □ RV Radial vein □ عرق شعاعي □ PV Peripheral vein □ عرق محيطي □ PM Posterior margin □ حافة خلفية □ PLA angle

Sub external apical خلية قمية تحت خارجية □ SCV Sub costal vein □ العرق تحت الضلعي □ Scutellum □ الدرع □ SL Suture □ الدرع □ SLSu □ اشواك □ SAC cell □ الصمام (First) lower valve □ V1/1LV □ الصمام الاول(السفلي) □ Scc Sub costal cell □ خلية تحت ضلعية □ S Spine □ اشواك □ Spine cell

حافة أمامية □ AM Anterior margin □ طيه شرجية ثانية □ FA2 Second anal fold □ الدرقة الامامية □ Anteclypeus □ AC □ حزر تاجي □ Coronal

داخلية □ IAC Internal apical cell □ صفيحة فكية □ LO Lorum □ حافة جانبية □ LM Lateral margin □ عرق وسطي □ Medial

شعاعية □ RC Radial cell □ بقعة □ SP Spot □ الدرع □ ST Scutum □ الدرز الدرعي □ Scutellar

الثاني(الوسطي) □ V2/2MV (Second) middle valve □ عرق زندي اول □ 1AV First anal vein □ عرق زندي ثاني □ 2AV Second anal vein □ حافة أمامية □ Anteclypeus □ AC □ الدرقة الامامية □ FA2 Second anal fold □ طيه شرجية ثانية □ AM Anterior margin □ الدرز تاجي □ Coronal suture □ حزر تاجي □ CSu Coronal suture □ عين مركبة □ Compound eye □ CE Compound eye □ الدرز الجليدي □ CL Clavus □ الصولجان □ CO Corium □ الجليد □ CE Compound eye □ عين مركبة □ CSu Coronal suture □ حزر تاجي □ AC Anteclypeus □ الدرز الجليدي □ Epistomal □ درز فوق فمي □ CuC Cubital cell □ خلية زندية □ CuV Cubital vein □ عرق زندي □ CCSu Corio-Claval Suture □ درز فوق فمي □ Epistomal □ خلية قمية □ Gena G □ خذ □ FC Frontoclypeus □ درقة جبهيبة □ EAC External apical cell □ خلية قمية خارجية □ EPSSu suture

Posterior lateral زاوية خلفية جانبية □ MC Medial cell □ خلية وسطية □ Medial apical cell □ MAC □ خلية قمية وسطية □ MV vein □ خلية □ RV Radial vein □ عرق شعاعي □ PV Peripheral vein □ عرق محيطي □ PM Posterior margin □ حافة خلفية □ PLA angle

Sub external apical خلية قمية تحت خارجية □ SCV Sub costal vein □ العرق تحت الضلعي □ Scutellum □ الدرع □ SL Suture □ الدرع □ SLSu □ اشواك □ SAC cell □ الصمام (First) lower valve □ V1/1LV □ الصمام الاول(السفلي) □ Scc Sub costal cell □ خلية تحت ضلعية □ S Spine □ اشواك □ Spine cell

- AM طيه شرجية ثانية Second anal fold FA2 Anteclypeus AC درز تاجي Coronal suture CSu عين
 مركبة Compound eye
 خلية قمية Epistomal suture EPSSu درز فوق فمي Cubital cell CuC خلية زندية Cubital vein CuV عرق زندي CCSu Suture
 خارجية External apical cell
 Medial خلية قمية وسطية Medial vein MV عرق وسطي Lateral margin LM حافة جانبية Lorum LO صفيحة فكية IAC cell
 حافة خلفية Posterior margin PM خلية خلفية PLA زاوية خلفية جانبية Medial cell MC خلية وسطية MAC apical cell
 Radial خلية شعاعية Radial vein RV عرق شعاعي Peripheral vein PV عرق محيطي margin PM
 العرق تحت Scutellum SL الدرع Scutellum SLSu الدرز الدرعي Scutum ST الدرع Spot SP بقعة RC cell
 CV Sub costal vein الضلعي
 عرق زندي (Second) middle valve V2/2MV الصمام الثاني(الوسطي) (First) lower valve V1/1LV الصمام الاول (السفلي) Scc cell
 عين Coronal suture CSu درز تاجي Anteclypeus AC الدرقة الامامية FA2 طيه شرجية ثانية
 مركبة Compound eye
 خلية قمية Epistomal suture EPSSu درز فوق فمي Cubital cell CuC خلية زندية Cubital vein CuV عرق زندي CCSu Suture
 خارجية External apical cell
 Medial خلية قمية وسطية Medial vein MV عرق وسطي Lateral margin LM حافة جانبية Lorum LO صفيحة فكية IAC cell
 حافة خلفية Posterior margin PM خلية خلفية PLA زاوية خلفية جانبية Medial cell MC خلية وسطية MAC apical cell
 Radial خلية شعاعية Radial vein RV عرق شعاعي Peripheral vein PV عرق محيطي margin PM
 العرق تحت Scutellum SL الدرع Scutellum SLSu الدرز الدرعي Scutum ST الدرع Spot SP بقعة RC cell
 CV Sub costal vein الضلعي
 عرق زندي (Second) middle valve V2/2MV الصمام الثاني(الوسطي) (First) lower valve V1/1LV الصمام الاول (السفلي) Scc cell
 طيه شرجية ثانية FA2 الدرقة الامامية Anteclypeus AC درز تاجي Coronal suture CSu عين مركبة Compound eye
 الجليد Corium CE eye
 قمية زندية CuV vein
 جيبية EAC cell
 فكية IAC cell
 حافة خلفية PM margin
 بقعة S Spot cell
 الصمام الاول (السفلي) Scc cell
 اول IAV First anal vein عرق زندي ثاني 2AV Second anal vein
 Compound عين مركبة CSu Coronal suture درز تاجي AC Anteclypeus الدرقة الامامية FA2 Second anal fold
 eye CE الجليد Corium CO الصولجان Clavus CL الدرز الجليدي الصولجاني Corio-Claval Suture CCSu عرق زندي Cubital
 vein CuV خلية قمية خارجية Epistomal suture EPSSu درز فوق فمي Cubital cell CuC خلية زندية Cubital vein CuV
 صفيحة IAC Internal apical cell خلية قمية داخلية Gena G خذ FC Frontoclypeus درقة جيبية EAC cell
 LO Lorum فكية
 cell MAC خلية وسطية Medial cell MC زاوية خلفية جانبية Posterior lateral angle PLA حافة خلفية Posterior
 margin PM عرق محيطي Peripheral vein PV عرق شعاعي Radial vein RV خلية شعاعية Radial
 cell RC بقعة Spot SP الدرع Scutum ST الدرز الدرعي Scutellum SLSu الدرع Scutellum SL العرق تحت
 CV Sub costal vein الضلعي
 عرق زندي (Second) middle valve V2/2MV الصمام الثاني(الوسطي) (First) lower valve V1/1LV الصمام الاول (السفلي) Scc cell
 Compound عين مركبة CSu Coronal suture درز تاجي AC Anteclypeus الدرقة الامامية
 eye CE الجليد Corium CO الصولجان Clavus CL الدرز الجليدي الصولجاني Corio-Claval Suture CCSu عرق زندي Cubital
 vein CuV خلية قمية خارجية Epistomal suture EPSSu درز فوق فمي Cubital cell CuC خلية زندية Cubital vein CuV
 صفيحة IAC Internal apical cell خلية قمية داخلية Gena G خذ FC Frontoclypeus درقة جيبية EAC cell
 LO Lorum فكية
 cell MAC خلية وسطية Medial cell MC زاوية خلفية جانبية Posterior lateral angle PLA حافة خلفية Posterior
 margin PM عرق محيطي Peripheral vein PV عرق شعاعي Radial vein RV خلية شعاعية Radial
 cell RC بقعة Spot SP الدرع Scutum ST الدرز الدرعي Scutellum SLSu الدرع Scutellum SL العرق تحت
 CV Sub costal vein الضلعي
 عرق زندي (Second) middle valve V2/2MV الصمام الثاني(الوسطي) (First) lower valve V1/1LV الصمام الاول (السفلي) Scc cell
 Compound عين مركبة CSu Coronal suture درز تاجي AC Anteclypeus الدرقة الامامية
 eye CE الجليد Corium CO الصولجان Clavus CL الدرز الجليدي الصولجاني Corio-Claval Suture CCSu عرق زندي Cubital
 vein CuV خلية قمية خارجية Epistomal suture EPSSu درز فوق فمي Cubital cell CuC خلية زندية Cubital vein CuV
 صفيحة IAC Internal apical cell خلية قمية داخلية Gena G خذ FC Frontoclypeus درقة جيبية EAC cell
 LO Lorum فكية
 cell MAC خلية وسطية Medial cell MC زاوية خلفية جانبية Posterior lateral angle PLA حافة خلفية Posterior
 margin PM عرق محيطي Peripheral vein PV عرق شعاعي Radial vein RV خلية شعاعية Radial
 cell RC بقعة Spot SP الدرع Scutum ST الدرز الدرعي Scutellum SLSu الدرع Scutellum SL العرق تحت
 CV Sub costal vein الضلعي
 عرق زندي (Second) middle valve V2/2MV الصمام الثاني(الوسطي) (First) lower valve V1/1LV الصمام الاول (السفلي) Scc cell

eye CE الجليد Corium
 قمية زندية CuV vein
 جيبية EAC cell

فكية □ LO Lorum □ حافة جانبية □ LM Lateral margin □ عرق وسطي □ MV Medial vein □ خلية قمية وسطية □ Medial apical

طية □ cell MAC

margin PM

cell RC بقعة Spot S

الضلعي □ SCV Sub costal vein □ خلية قمية تحت خارجية □ SAC Sub external apical cell □ اشواك □ S Spine □ خلية تحت ضلعية □ Sub costal

cell Scc (السفلي) الام الاول

□ 1AV First anal vein □ عرق زندي ثاني □ 2AV Second anal vein

Anteclypeus AC عین مركبة □ Compound eye CE الدرز الجليدي Corium CO الصولجان Clavus CL

eye CE الدرز الجليدي Corium CO الصولجان Clavus CL الدرز الجليدي الصولجاني Corio-Claval Suture CCSu عرق زندي Cubital vein CuV خلية قمية خارجية External apical cell CuC درز فوق فمي Epistomal suture EPSSu خلية قمية داخلية Internal apical cell IAC صفحة Frontoclypeus FC خذ Gena G

cell MAC خلية وسطية Medial cell MC زاوية خلفية جانبية Posterior lateral angle PLA حافة خلفية Posterior

margin PM عرق محيطي Peripheral vein PV عرق شعاعي Radial vein RV خلية شعاعية Radial

cell RC بقعة Spot SP الدرع Scutum ST الدرز الدرعي Scutellar Suture SLSu الدرع Scutellum SL العرق تحت

عرق زندي (Second) middle valve V2/2MV الصمام الثاني (الوسطي) (First) lower valve V1/1LV الصمام الاول (السفلي) cell Scc

الدرز AC الدرز الصولجان Clavus CL الدرز الجليدي Corium CO الدرز الجليدي Compound eye CE عین مركبة Compound eye CE

vein MV خلية قمية وسطية Medial apical cell MAC خلية وسطية Medial cell MC زاوية خلفية جانبية Posterior lateral angle PLA حافة خلفية Posterior margin PM عرق محيطي Peripheral vein PV عرق شعاعي Radial vein RV خلية شعاعية

Suture SLSu الدرع Scutellum SL العرق تحت الضلعي Sub costal vein SCV خلية قمية تحت خارجية Sub external apical cell SAC اشواك Spine S خلية تحت ضلعية Sub costal cell Scc الصمام الاول (السفلي) (First) lower valve V1/1LV الصمام

الدرز الجليدي Corium CO الصولجان Clavus CL عین مركبة Compound eye CE الدرز الجليدي Compound eye CE

suture EPSSu خلية قمية خارجية External apical cell EAC درقة جبهية Frontoclypeus FC خذ Gena G خلية قمية

vein MV خلية قمية وسطية Medial apical cell MAC خلية وسطية Medial cell MC زاوية خلفية جانبية Posterior lateral angle PLA حافة خلفية Posterior margin PM عرق محيطي Peripheral vein PV عرق شعاعي Radial vein RV خلية شعاعية

Suture SLSu الدرع Scutellum SL العرق تحت الضلعي Sub costal vein SCV خلية قمية تحت خارجية Sub external apical cell SAC اشواك Spine S خلية تحت ضلعية Sub costal cell Scc الصمام الاول (السفلي) (First) lower valve V1/1LV الصمام

الدرز الجليدي Corium CO الصولجان Clavus CL عین مركبة Compound eye CE الدرز الجليدي Compound eye CE

داخلية □ IAC Internal apical cell □ صفحة فكية □ LO Lorum □ حافة جانبية □ LM Lateral margin □ عرق وسطي □ Medial

suture EPSSu جية

vein MV خلية وسطية

angle PLA حافة خلفية

Scutellar □ الدرز الدرعي □ ST Scutum □ الدرع □ SP Spot □ بقعة □ RC Radial cell □ شعاعية

Suture SLSu الدرع

cell SAC اشواك Spine

□ 2AV Second anal vein □ عرق زندي ثاني □ 1AV First anal vein □ عرق زندي اول □ V2/2MV (Second) middle valve □ الثاني (الوسطي) □ الدرز الجليدي Corium CO الصولجان Clavus CL عین مركبة Compound eye CE

suture EPSSu خلية قمية خارجية External apical cell EAC درقة جبهية Frontoclypeus FC خذ Gena G خلية قمية

vein MV خلية قمية وسطية Medial apical cell MAC خلية وسطية Medial cell MC زاوية خلفية جانبية Posterior lateral angle PLA حافة خلفية Posterior margin PM عرق محيطي Peripheral vein PV عرق شعاعي Radial vein RV خلية شعاعية

Suture SLSu الدرع Scutellum SL العرق تحت الضلعي Sub costal vein SCV خلية قمية تحت خارجية Sub external apical cell SAC اشواك Spine S خلية تحت ضلعية Sub costal cell Scc الصمام الاول (السفلي) (First) lower valve V1/1LV الصمام

الدرز الجليدي Corium CO الصولجان Clavus CL عین مركبة Compound eye CE الدرز الجليدي Compound eye CE

cell IAC صفحة فكية Lorum LO حافة جانبية Lateral margin LM عرق وسطي Medial vein MV خلية قمية وسطية Medial apical cell MAC خلية وسطية Medial cell MC زاوية خلفية جانبية Posterior lateral angle PLA حافة خلفية Posterior margin PM عرق محيطي Peripheral vein PV عرق شعاعي Radial vein RV خلية شعاعية Radial

العرق تحت Scutellum SL الدرع Scutellar Suture SLSu الدرز الدرعي Scutum ST الدرع Scutum ST بقعة Spot SP

عرق زندي (Second) middle valve V2/2MV الصمام الثاني (الوسطي) (First) lower valve V1/1LV الصمام الاول (السفلي) cell Scc

عین مركبة Compound eye CE الدرز الجليدي Corium CO الصولجان Clavus CL الدرز الجليدي الصولجاني Corio-Claval Suture CCSu عرق زندي Cubital vein CuV خلية قمية خارجية External apical cell CuC درز فوق فمي Epistomal suture EPSSu

External apical cell IAC خارجية

cell IAC Medial خلية قمية وسطية Medial vein MV عرق وسطي Lateral margin LM حافة جانبية Lorum LO صفحة فكية
 apical cell MAC حافة خلفية Posterior lateral angle PLA زاوية خلفية جانبية Medial cell MC خلية وسطية
 margin PM عرق محيطي Peripheral vein PV عرق شعاعي Radial vein RV خلية شعاعية Radial cell RC العرق تحت

Sub costal vein الضلعي

cell Scc عرق زندي (Second) middle valve V2/2MV الصمام الثاني(الوسطي) (First) lower valve V1/1LV الصمام الاول (السفلي)

Corio-Claval الصولجان CL Clavus الدرز الجليدي الصولجاني

External apical cell EAC خلية قمية داخلية G Gena خذ FC Frontoclypeus درفة جبهية

Suture CCSu عرق زندي

cell IAC صفحة فكية

apical cell MAC حافة خلفية

margin PM عرق محيطي

cell RC بقعة Spot بقعة

Sub costal خلية تحت ضلعية S Spine اشواك SAC Sub external apical cell خلية قمية تحت خارجية SCV Sub costal vein الضلعي

cell Scc صمام الاول (السفلي)

1AV First anal vein عرق زندي ثاني 2AV Second anal vein

Compound eye CE الجليد Corium CO الصولجان Clavus CL الدرز الجليدي الصولجاني Corio-Claval Suture CCSu عرق

CuV Cubital vein زندي

cell EAC صفحة Internal apical cell IAC خلية قمية داخلية Gena G خذ FC Frontoclypeus درفة جبهية

LO Lorum فكية

cell MAC حافة خلفية Posterior lateral angle PLA زاوية خلفية جانبية Medial cell MC خلية وسطية

margin PM عرق محيطي Peripheral vein PV عرق شعاعي Radial vein RV خلية شعاعية Radial cell RC العرق تحت

Spot SP بقعة Scutum ST الدرز الدرعي Scutellar Suture SLSu الدرع Scutellum SL العرق تحت

Sub costal vein الضلعي

cell Scc عرق زندي (Second) middle valve V2/2MV الصمام الثاني(الوسطي) (First) lower valve V1/1LV الصمام الاول (السفلي)

Cubital vein CuV عرق زندي Corio-Claval Suture CCSu الدرز الجليدي الصولجاني Clavus CL الصولجان Corium CO الجليد

External apical خلية قمية خارجية Epistomal suture EPSSu درز فوق فمي Cubital cell CuC خلية زندية

cell EAC صفحة Internal apical cell IAC خلية قمية داخلية Gena G خذ FC Frontoclypeus درفة جبهية

LO Lorum فكية

cell MAC حافة خلفية Posterior lateral angle PLA زاوية خلفية جانبية Medial cell MC خلية وسطية

margin PM عرق محيطي Peripheral vein PV عرق شعاعي Radial vein RV خلية شعاعية Radial cell RC العرق تحت

Spot SP بقعة Scutum ST الدرز الدرعي Scutellar Suture SLSu الدرع Scutellum SL العرق تحت

Sub costal vein الضلعي

cell Scc عرق زندي (Second) middle valve V2/2MV الصمام الثاني(الوسطي) (First) lower valve V1/1LV الصمام الاول (السفلي)

Cubital vein CuV عرق زندي Corio-Claval Suture CCSu الدرز الجليدي الصولجاني Clavus CL الصولجان Corium CO الجليد

External apical خلية قمية خارجية Epistomal suture EPSSu درز فوق فمي Cubital cell CuC خلية زندية

cell EAC صفحة Internal apical cell IAC خلية قمية داخلية Gena G خذ FC Frontoclypeus درفة جبهية

LO Lorum فكية

cell MAC حافة خلفية Posterior lateral angle PLA زاوية خلفية جانبية Medial cell MC خلية وسطية

margin PM عرق محيطي Peripheral vein PV عرق شعاعي Radial vein RV خلية شعاعية Radial cell RC العرق تحت

Spot SP بقعة Scutum ST الدرز الدرعي Scutellar Suture SLSu الدرع Scutellum SL العرق تحت

Sub costal vein الضلعي

cell Scc عرق زندي (Second) middle valve V2/2MV الصمام الثاني(الوسطي) (First) lower valve V1/1LV الصمام الاول (السفلي)

Cubital vein CuV عرق زندي Corio-Claval Suture CCSu الدرز الجليدي الصولجاني Clavus CL الصولجان Corium CO الجليد

Medial apical خلية قمية وسطية MV Medial vein عرق وسطي LM Lateral margin حافة جانبية LO Lorum فكية

vein CuV خلية زندية

cell EAC جبهية

cell MAC حافة خلفية

margin PM عرق محيطي

cell RC بقعة Spot بقعة

Sub costal خلية تحت ضلعية S Spine اشواك SAC Sub external apical cell خلية قمية تحت خارجية SCV Sub costal vein الضلعي

cell Scc صمام الاول (السفلي)

1AV First anal vein عرق زندي ثاني 2AV Second anal vein

Corium CO الصولجان Clavus CL الدرز الجليدي الصولجاني Corio-Claval Suture CCSu عرق زندي Cubital vein CuV خلية

Cubital cell زندية

Frontoclypeus جبهية

M Lateral margin جانبية

cell MC زاوية خلفية جانبية Posterior lateral angle PLA حافة خلفية Posterior margin PM عرق محيطي Peripheral

vein PV عرق شعاعي Radial vein RV خلية شعاعية Radial cell RC بقعة Spot SP بقعة Scutum ST الدرز الدرعي Scutellar Suture SLSu الدرع Scutellum SL العرق تحت

Scutellar Suture الدرعي

external apical cell SAC اشواك Spine S خلية تحت ضلعية Sub costal cell Scc الصمام الاول (السفلي) (First) lower valve V1/1LV عرق زندي اول (Second) middle valve V2/2MV الصمام الثاني(الوسطي)

Cubital vein CuV خلية عرق زندي Corio-Claval Suture CCSu الدرز الجليدي الصولجاني Clavus CL الصولجان

Cubital cell زندية

Frontoclypeus □ جبهية
M Lateral margin □ جانبية

cell MC زاوية خلفية جانبية Posterior lateral angle PLA حافة خلفية Posterior margin PM عرق محيطي Peripheral
vein PV عرق شعاعي Radial vein RV خلية شعاعية Radial cell RC بقعة Spot SP الدرع Scutum ST

Scutellar Suture □ الدرعي

external apical cell SAC اشواك Spine S خلية تحت ضلعية Sub costal cell ScC (الصمام الاول) السفلي (First) lower
valve V1/1LV عرق زندي اول First anal vein 1AV عرق زندي اول (Second) middle valve V2/2MV (الصمام الثاني) الوسيط

Clavus CL الصولجان Corio-Claval Suture CCSu عرق زندي Cubital vein CuV خلية زندية Cubital
cell CuC درقة Epistomal suture EPSSu خلية قمية خارجية External apical cell EAC

Frontoclypeus □ جبهية
M Lateral margin □ جانبية

cell MC زاوية خلفية جانبية Posterior lateral angle PLA حافة خلفية Posterior margin PM عرق محيطي Peripheral
vein PV عرق شعاعي Radial vein RV خلية شعاعية Radial cell RC بقعة Spot SP الدرع Scutum ST

Scutellar Suture □ الدرعي

external apical cell SAC اشواك Spine S خلية تحت ضلعية Sub costal cell ScC (الصمام الاول) السفلي (First) lower
valve V1/1LV عرق زندي اول First anal vein 1AV عرق زندي اول (Second) middle valve V2/2MV (الصمام الثاني) الوسيط

Cubital □ خلية زندية □ CuV Cubital vein □ عرق زندي □ CCSu Corio-Claval Suture □ الدرعي الجليدي الصولجاني □ CL Clavus □ الصولجان

cell MC خلية زندية Cubital
vein PV عرق شعاعي
external apical cell :
valve V1/1LV (سطي)

cell CuC جبهية □ Frontoclypeus □ FC خد □ Gena □ G خلية قمية داخلية □ IAC Internal apical cell □ صفيحة فكية □ LO Lorum □ حافة
Medial □ خلية قمية وسطية □ MAC Medial apical cell □ خلية قمية وسطية □ MV Medial vein □ عرق وسطي □ LM Lateral margin □ جانبية □

Sub □ خلية قمية تحت خارجية □ SCV Sub costal vein □ العرق تحت الضلعي □ SL Scutellum □ الدرعي □ SLSu Scutellar Suture □ الدرعي

□ 2AV Second anal vein □ ثاني

Clavus CL الدرع الجليدي الصولجاني Corio-Claval Suture CCSu عرق زندي Cubital vein CuV خلية زندية Cubital
cell CuC درقة Epistomal suture EPSSu خلية قمية خارجية External apical cell EAC

Frontoclypeus □ جبهية
M Lateral margin □ جانبية

cell MC زاوية خلفية جانبية Posterior lateral angle PLA حافة خلفية Posterior margin PM عرق محيطي Peripheral
vein PV عرق شعاعي Radial vein RV خلية شعاعية Radial cell RC بقعة Spot SP الدرع Scutum ST

Scutellar Suture □ الدرعي

external apical cell SAC اشواك Spine S خلية تحت ضلعية Sub costal cell ScC (الصمام الاول) السفلي (First) lower
valve V1/1LV عرق زندي اول First anal vein 1AV عرق زندي اول (Second) middle valve V2/2MV (الصمام الثاني) الوسيط

CL الدرع الجليدي الصولجاني Corio-Claval Suture CCSu عرق زندي Cubital vein CuV خلية زندية Cubital cell CuC درز فوق

SSu Epistomal suture □ في
apical cell □ قمية داخلية

vein MV خلية قمية وسطية Medial apical cell MAC خلية قمية وسطية Medial cell MC زاوية خلفية جانبية Posterior lateral
angle PLA حافة خلفية Posterior margin PM عرق محيطي Peripheral vein PV عرق شعاعي Radial vein RV خلية شعاعية

شعاعية

Suture SLSu الدرعي Scutellum SL العرق تحت الضلعي Sub costal vein SCV خلية قمية تحت خارجية Sub external apical
cell SAC اشواك Spine S خلية تحت ضلعية Sub costal cell ScC (الصمام الاول) السفلي (First) lower valve V1/1LV (الصمام الثاني) الوسيط

middle valve □ الثاني (الوسطي)

SSu Epistomal suture □ في
apical cell □ قمية داخلية

vein MV زاوية خلفية جانبية Posterior lateral
angle PLA عرق شعاعي Radial vein RV خلية شعاعية Peripheral vein PV عرق محيطي Posterior margin PM حافة خلفية

شعاعية

Suture SLSu الدرعي Scutellum SL العرق تحت الضلعي Sub costal vein SCV خلية قمية تحت خارجية Sub external apical
cell SAC اشواك Spine S خلية تحت ضلعية Sub costal cell ScC (الصمام الاول) السفلي (First) lower valve V1/1LV (الصمام الثاني) الوسيط

middle valve □ الثاني (الوسطي)

الدرز الجليدي الصولجاني Corio-Claval Suture CCSu عرق زندي Cubital vein CuV خلية زندية Cubital cell CuC درز فوق
□ CuC Cubital cell □ خلية زندية □ CuV Cubital vein □ عرق زندي □ CCSu Corio-Claval Suture □ الدرعي الجليدي الصولجاني □ Epistomal suture EPSSu خلية قمية خارجية □ EAC External apical cell □ درقة جبهية □ FC Frontoclypeus □ خلية قمية داخلية □ Gena G خد □ IAC Internal apical cell □ صفيحة فكية □ LO Lorum □ حافة جانبية □ LM Lateral margin □ عرق وسطي □ Medial □

vein MV خلية قمية وسطية
angle PLA حافة خلفية

Scutellar □ الدرعي □ ST Scutum □ الدرع □ SP Spot □ بقعة □ RC Radial cell □ شعاعية

Suture SLSu الدرعي
cell SAC اشواك Spine

□ 2AV Second anal vein □ عرق زندي ثاني □ 1AV First anal vein □ عرق زندي اول □ V2/2MV (Second) middle valve □ الثاني (الوسطي)
Corio-Claval Suture CCSu عرق زندي Cubital vein CuV خلية زندية Cubital cell CuC درز فوق في Epistomal
suture EPSSu خلية قمية خارجية External apical cell EAC درقة جبهية Frontoclypeus FC خد Gena G خلية قمية

al apical cell □ داخلية

vein MV زاوية خلفية جانبية Posterior lateral
angle PLA عرق شعاعي Radial vein RV خلية شعاعية Peripheral vein PV عرق محيطي Posterior margin PM حافة خلفية

شعاعية

middle valve □ الثاني (الوسطي)

apical cell □ خارجية

CV Sub costal vein □ الضلعي

□ LO Lorum □ فكية

CV Sub costal vein □ الضلعي

□ LO Lorum □ فكية

CV Sub costal vein □ الضلعي

Frontoclypeus □ جببية

M Lateral margin □ جانبية

Scutellar Suture □ الدرعي

Frontoclypeus □ جببية

M Lateral margin □ جانبية

Scutellar Suture □ الدرعي

Frontoclypeus □ جببية

M Lateral margin □ جانبية

Suture SLSu الدرعي Scutellum SL العرق تحت الضلعي Sub costal vein SCV خلية قمية تحت خارجية Sub external apical cell SAC اشواك Spine S خلية تحت ضلعية Sub costal cell Scc (الوسطي) الصمام الاول (First) lower valve V1/1LV

CCSu عرق زندي Cubital vein CuV خلية زندية Cubital cell CuC Epistomal suture EPSSu درز فوق فمي

cell IAC صفيحة فكية Lorum LO حافة جانبية Lateral margin LM عرق وسطي Medial vein MV خلية قمية وسطية Medial cell MC حافة خلفية Posterior lateral angle PLA زاوية خلفية جانبية Medial cell MC خلية وسطية MAC apical cell MAC حافة خلفية Posterior margin PM عرق شعاعية Radial vein RV عرق شعاعي

cell RC العرق تحت Scutum ST الدرع Scutellum SL الدرعي Scutellar Suture SLSu الدرعي Scutellum SL الدرعي Scutum ST الدرع Spot SP بقعة

عرق زندي (Second) middle valve V2/2MV الصمام الثاني (الوسطي) (First) lower valve V1/1LV الصمام الاول (السفلي) cell Scc

External خلية قمية خارجية Epistomal suture EPSSu درز فوق فمي Cubital cell CuC خلية زندية Cubital vein CuV عرق زندي Frontoclypeus FC درقة جببية IAC Internal apical cell خلية قمية داخلية Gena G خذ

cell MAC حافة خلفية Posterior lateral angle PLA زاوية خلفية جانبية Medial cell MC خلية وسطية MAC cell MAC حافة خلفية Posterior margin PM عرق شعاعية Radial vein RV عرق شعاعي Peripheral vein PV عرق محيطي

cell RC العرق تحت Scutum ST الدرع Scutellum SL الدرعي Scutellar Suture SLSu الدرعي Scutum ST الدرع Spot SP بقعة

عرق زندي (Second) middle valve V2/2MV الصمام الثاني (الوسطي) (First) lower valve V1/1LV الصمام الاول (السفلي) cell Scc

External خلية قمية خارجية EPSSu Epistomal suture □ درز فوق فمي □ CuC Cubital cell □ خلية زندية □ CuV Cubital vein □ عرق زندي

Medial apical □ خلية قمية وسطية □ MV Medial vein □ عرق وسطي □ LM Lateral margin □ حافة جانبية □ LO Lorum □ فكية

Sub costal □ خلية تحت ضلعية □ S Spine □ اشواك □ SAC Sub external apical cell □ خلية قمية تحت خارجية □ SCV Sub costal vein □ الضلعي

□ 2AV Second anal vein □ عرق زندي ثاني □ 1AV First anal vein □ اول

Cubital vein CuV خلية زندية Cubital cell CuC Epistomal suture EPSSu درز فوق فمي External apical cell EAC صفيحة IAC Internal apical cell خلية قمية داخلية Gena G خذ Frontoclypeus FC درقة جببية

cell MAC حافة خلفية Posterior lateral angle PLA زاوية خلفية جانبية Medial cell MC خلية وسطية MAC cell MAC حافة خلفية Posterior margin PM عرق شعاعية Radial vein RV عرق شعاعي Peripheral vein PV عرق محيطي

cell RC العرق تحت Scutum ST الدرع Scutellum SL الدرعي Scutellar Suture SLSu الدرعي Scutum ST الدرع Spot SP بقعة

عرق زندي (Second) middle valve V2/2MV الصمام الثاني (الوسطي) (First) lower valve V1/1LV الصمام الاول (السفلي) cell Scc

CuV درقة External apical cell EAC خلية قمية خارجية Epistomal suture EPSSu درز فوق فمي Cubital cell CuC خلية زندية

cell MC حافة خلفية Posterior margin PM عرق محيطي Peripheral vein PV عرق شعاعية Radial cell RC بقعة Spot SP الدرع Scutum ST الدرع Radial vein RV عرق شعاعية

external apical cell SAC اشواك Spine S خلية تحت ضلعية Sub costal cell Scc (السفلي) الصمام الاول (First) lower valve V1/1LV عرق زندي First anal vein 1AV عرق زندي اول (Second) middle valve V2/2MV الصمام الثاني (الوسطي)

درقة External apical cell EAC خلية قمية خارجية Epistomal suture EPSSu درز فوق فمي Cubital cell CuC خلية زندية

cell MC حافة خلفية Posterior margin PM عرق محيطي Peripheral vein PV عرق شعاعية Radial cell RC بقعة Spot SP الدرع Scutum ST الدرع Radial vein RV عرق شعاعي

external apical cell SAC اشواك Spine S خلية تحت ضلعية Sub costal cell Scc (السفلي) الصمام الاول (First) lower valve V1/1LV عرق زندي First anal vein 1AV عرق زندي اول (Second) middle valve V2/2MV الصمام الثاني (الوسطي)

درقة External apical cell □ خلية قمية خارجية □ EPSSu Epistomal suture □ درز فوق فمي □ CuC Cubital cell □ خلية زندية □ EAC صفيحة فكية □ IAC Internal apical cell □ خلية قمية داخلية □ Gena G خذ □ FC Frontoclypeus □ حافة جانبية □ MAC Medial apical cell □ خلية قمية وسطية □ MV Medial vein □ عرق وسطي □ LM Lateral margin □ حافة

Sub □ خلية قمية تحت خارجية □ SCV Sub costal vein □ العرق تحت الضلعي □ SL Scutellum □ الدرعي □ SLSu Scutellar Suture □ الدرعي

□ 2AV Second anal vein □ ثاني

Cubital cell CuC درز فوق فمي Epistomal suture EPSSu خلية قمية خارجية External apical cell EAC درقة

Peripheral عرق محيطي PM Posterior margin حافة خلفية PLA Posterior lateral angle زاوية خلفية جانبية cell MC
Scutum ST الدرع Spot SP بقعة RC Radial cell خلية شعاعية RV Radial vein عرق شعاعي PV vein

(First) lower الصمام الاول (السفلي) Scc Sub costal cell خلية تحت ضلعية S Spine اشواك SAC external apical cell
1AV First anal vein عرق زندي اول V2/2MV (Second) middle valve الصمام الثاني (الوسطي) V1/1LV valve

درقة EAC External apical cell خلية قمية خارجية EPSSu Epistomal suture درز فوق فمي CuC

Peripheral عرق محيطي PM Posterior margin حافة خلفية PLA Posterior lateral angle زاوية خلفية جانبية cell MC
Scutum ST الدرع Spot SP بقعة RC Radial cell خلية شعاعية RV Radial vein عرق شعاعي PV vein

(First) lower الصمام الاول (السفلي) Scc Sub costal cell خلية تحت ضلعية S Spine اشواك SAC external apical cell
1AV First anal vein عرق زندي اول V2/2MV (Second) middle valve الصمام الثاني (الوسطي) V1/1LV valve

درقة EAC External apical cell خلية قمية خارجية EPSSu Epistomal suture درز فوق فمي

Peripheral عرق محيطي PM Posterior margin حافة خلفية PLA Posterior lateral angle زاوية خلفية جانبية cell MC
Scutum ST الدرع Spot SP بقعة RC Radial cell خلية شعاعية RV Radial vein عرق شعاعي PV vein

(First) lower الصمام الاول (السفلي) Scc Sub costal cell خلية تحت ضلعية S Spine اشواك SAC external apical cell
1AV First anal vein عرق زندي اول V2/2MV (Second) middle valve الصمام الثاني (الوسطي) V1/1LV valve

درز فوق فمي EPSSu Epistomal suture خلية قمية خارجية EAC External apical cell درقة

جبهية Frontoclypeus FC خد G Gena خلية قمية داخلية Internal apical cell IAC صفيحة فكية Lorum LO حافة
جانبية Lateral margin LM عرق وسطي MV Medial vein خلية قمية وسطية MAC Medial apical cell خلية وسطية Medial

الدرعي SLSu Scutellar Suture الدرعي SL Scutellum العرق تحت الضلعي SCV Sub costal vein خلية قمية تحت خارجية Sub

خلية قمية Gena G خد FC Frontoclypeus درقة جبهية EAC External apical cell خلية قمية خارجية EPSSu Epistomal suture
ثاني 2AV Second anal vein

زاوية خلفية جانبية MC Medial cell خلية وسطية MAC Medial apical cell خلية قمية وسطية MV Medial vein
خلية شعاعية PV Peripheral vein عرق محيطي PM Posterior margin حافة خلفية PLA angle

Sub external apical cell خلية قمية تحت خارجية SCV Sub costal vein العرق تحت الضلعي SL Scutellum الدرعي SLSu Suture
cell SAC الصمام (First) lower valve V1/1LV الصمام الاول (السفلي) Scc Sub costal cell خلية تحت ضلعية S Spine اشواك SAC

Internal خلية قمية داخلية Gena G خد FC Frontoclypeus درقة جبهية EAC External apical cell خلية قمية خارجية EPSSu
apical cell IAC خلية قمية وسطية MV Medial vein عرق وسطي LM Lateral margin حافة جانبية LO Lorum صفيحة فكية IAC

الدرعي SLSu Scutellar Suture الدرعي SL Scutellum الدرعي ST Scutum الدرع SP Spot بقعة RC cell
عرق زندي V2/2MV (Second) middle valve الصمام الثاني (الوسطي) V1/1LV (First) lower valve الصمام الاول (السفلي) Scc cell

Internal خلية قمية داخلية Gena G خد FC Frontoclypeus درقة جبهية EAC External apical cell خلية قمية خارجية
cell IAC خلية قمية وسطية MV Medial vein عرق وسطي LM Lateral margin حافة جانبية LO Lorum صفيحة فكية IAC apical cell MAC
Posterior lateral angle زاوية خلفية جانبية MC Medial cell خلية وسطية MAC Medial apical cell

الدرعي SLSu Scutellar Suture الدرعي SL Scutellum الدرعي ST Scutum الدرع SP Spot بقعة RC cell
عرق زندي V2/2MV (Second) middle valve الصمام الثاني (الوسطي) V1/1LV (First) lower valve الصمام الاول (السفلي) Scc cell

خلية قمية خارجية EAC External apical cell درقة جبهية FC Frontoclypeus خد Gena G خلية قمية داخلية Internal apical

الضلعي SCV Sub costal vein خلية قمية تحت خارجية SAC Sub external apical cell اشواك S Spine خلية تحت ضلعية Sub costal

صفيحة IAC Internal apical cell خلية قمية داخلية Gena G خد FC Frontoclypeus درقة جبهية EAC External apical cell
عرق زندي 1AV First anal vein عرق زندي ثاني 2AV Second anal vein

Posterior حافة خلفية PLA Posterior lateral angle زاوية خلفية جانبية MC Medial cell خلية وسطية MAC cell
margin PM عرق شعاعي RV Radial vein عرق محيطي PV Peripheral vein عرق شعاعي RC cell

الدرعي SLSu Scutellar Suture الدرعي SL Scutellum الدرعي ST Scutum الدرع SP Spot بقعة RC cell

Sub costal vein الضلعي □

cell Scc عرق زندي (Second) middle valve V2/2MV الصمام الثاني (الوسطي) (First) lower valve V1/1LV الصمام الاول (السفلي)

EAC حافة Lorum LO صفيحة فكية Internal apical cell IAC خلية قمية داخلية Gena G خذ Frontoclypeus FC درقة جببية

Lateral margin جانبية □

cell MC عرق محيطي Peripheral Posterior margin PM حافة خلفية Posterior lateral angle PLA زاوية خلفية جانبية

Scutellar Suture الدريعي □

vein PV الدرز Scutum ST بقعة Spot SP خلية شعاعية Radial cell RC عرق شعاعي Radial vein RV

external apical cell SAC الصمام الاول (السفلي) Sub costal cell Scc خلية تحت ضلعية Spine S اشواك (Second) middle valve V2/2MV عرق زندي اول (First) lower valve V1/1LV الصمام الثاني (الوسطي)

external apical cell SAC الصمام الاول (السفلي) Sub costal cell Scc خلية تحت ضلعية Spine S اشواك (Second) middle valve V2/2MV عرق زندي اول (First) lower valve V1/1LV الصمام الثاني (الوسطي)

Lateral margin جانبية □

cell MC عرق محيطي Peripheral Posterior margin PM حافة خلفية Posterior lateral angle PLA زاوية خلفية جانبية

Scutellar Suture الدريعي □

vein PV الدرز Scutum ST بقعة Spot SP خلية شعاعية Radial cell RC عرق شعاعي Radial vein RV

external apical cell SAC الصمام الاول (السفلي) Sub costal cell Scc خلية تحت ضلعية Spine S اشواك (Second) middle valve V2/2MV عرق زندي اول (First) lower valve V1/1LV الصمام الثاني (الوسطي)

external apical cell SAC الصمام الاول (السفلي) Sub costal cell Scc خلية تحت ضلعية Spine S اشواك (Second) middle valve V2/2MV عرق زندي اول (First) lower valve V1/1LV الصمام الثاني (الوسطي)

external apical cell SAC الصمام الاول (السفلي) Sub costal cell Scc خلية تحت ضلعية Spine S اشواك (Second) middle valve V2/2MV عرق زندي اول (First) lower valve V1/1LV الصمام الثاني (الوسطي)

external apical cell SAC الصمام الاول (السفلي) Sub costal cell Scc خلية تحت ضلعية Spine S اشواك (Second) middle valve V2/2MV عرق زندي اول (First) lower valve V1/1LV الصمام الثاني (الوسطي)

Posterior lateral angle خلفية جانبية □

Radial vein شعاعي □

Suture SLSu الدرعي Scutellum SL العرق تحت الضلعي Sub costal vein SCV خلية قمية تحت خارجية cell SAC اشواك Spine S خلية تحت ضلعية

(Second) middle valve (الوسطي) □

Medial vein وسطي □

شعاعية □

Suture SLSu الدرعي Scutellum SL العرق تحت الضلعي Sub costal vein SCV خلية قمية تحت خارجية cell SAC اشواك Spine S خلية تحت ضلعية

(Second) middle valve (الوسطي) □

Medial vein وسطي □

شعاعية □

Suture SLSu الدرعي Scutellum SL العرق تحت الضلعي Sub costal vein SCV خلية قمية تحت خارجية cell SAC اشواك Spine S خلية تحت ضلعية

(Second) middle valve (الوسطي) □

external apical cell SAC الصمام الاول (السفلي) Sub costal cell Scc خلية تحت ضلعية Spine S اشواك (Second) middle valve V2/2MV عرق زندي اول (First) lower valve V1/1LV الصمام الثاني (الوسطي)

external apical cell SAC الصمام الاول (السفلي) Sub costal cell Scc خلية تحت ضلعية Spine S اشواك (Second) middle valve V2/2MV عرق زندي اول (First) lower valve V1/1LV الصمام الثاني (الوسطي)

external apical cell SAC الصمام الاول (السفلي) Sub costal cell Scc خلية تحت ضلعية Spine S اشواك (Second) middle valve V2/2MV عرق زندي اول (First) lower valve V1/1LV الصمام الثاني (الوسطي)

external apical cell SAC الصمام الاول (السفلي) Sub costal cell Scc خلية تحت ضلعية Spine S اشواك (Second) middle valve V2/2MV عرق زندي اول (First) lower valve V1/1LV الصمام الثاني (الوسطي)

Medial vein وسطي □

شعاعية □

Suture SLSu الدرعي Scutellum SL العرق تحت الضلعي Sub costal vein SCV خلية قمية تحت خارجية cell SAC اشواك Spine S خلية تحت ضلعية

(Second) middle valve (الوسطي) □

شعاعية □

Suture SLSu الدرعي Scutellum SL العرق تحت الضلعي Sub costal vein SCV خلية قمية تحت خارجية cell SAC اشواك Spine S خلية تحت ضلعية

(Second) middle valve (الوسطي) □

Medial vein وسطي □

Medial عرق وسطي LM حافة جانبية Lateral margin LO Lorum LO صفيحة فكية IAC Internal apical cell خلية قمية داخلية
 vein MV خلية قمية وسطية Medial apical cell MAC خلية وسطية Medial cell MC زاوية خلفية جانبية Posterior lateral
 angle PLA حافة خلفية Posterior margin PM عرق محيطي Peripheral vein PV عرق شعاعي Radial vein RV خلية شعاعية

Suture SLSu الدرعي Scutellum SL العرق تحت الضلعي Sub costal vein SCV خلية قمية تحت خارجية Sub external apical
 cell SAC اشواك Spine S خلية تحت ضلعية Sub costal cell Scc (First) lower valve V1/1LV الصمام الاول (السفلي)

Medial عرق وسطي LM Lateral margin حافة جانبية LO Lorum صفيحة فكية IAC Internal apical cell خلية قمية داخلية

Scutellar الدرعي ST Scutum الدرعي SP Spot بقعة RC Radial cell شعاعية

2AV Second anal vein عرق زندي ثاني 1AV First anal vein عرق زندي اول V2/2MV (Second) middle valve الثاني (الوسطي)
 Internal apical cell IAC صفيحة فكية Lorum LO حافة جانبية Lateral margin LM عرق وسطي Medial vein MV خلية قمية

cell RC بقعة Spot SP الدرعي Scutum ST الدرعي Scutellar Suture SLSu الدرعي Scutellum SL العرق تحت

cell Scc (السفلي) الصمام الاول (السفلي) (First) lower valve V1/1LV الصمام الثاني (الوسطي) (Second) middle valve V2/2MV عرق زندي

IAC صفيحة فكية Lorum LO حافة جانبية Lateral margin LM عرق وسطي Medial vein MV خلية قمية وسطية Medial apical
 cell MAC خلية وسطية Medial cell MC زاوية خلفية جانبية Posterior lateral angle PLA حافة خلفية Posterior
 margin PM عرق محيطي Peripheral vein PV عرق شعاعي Radial vein RV خلية شعاعية Radial

cell RC بقعة Spot SP الدرعي Scutum ST الدرعي Scutellar Suture SLSu الدرعي Scutellum SL العرق تحت

cell Scc (السفلي) الصمام الاول (السفلي) (First) lower valve V1/1LV الصمام الثاني (الوسطي) (Second) middle valve V2/2MV عرق زندي

Medial apical خلية قمية وسطية Medial vein MV عرق وسطي Lateral margin LM حافة جانبية Lorum LO صفيحة فكية
 cell MAC خلية وسطية Medial cell MC زاوية خلفية جانبية Posterior lateral angle PLA حافة خلفية Posterior
 margin PM عرق محيطي Peripheral vein PV عرق شعاعي Radial vein RV خلية شعاعية Radial

cell RC بقعة Spot SP الدرعي Scutum ST الدرعي Scutellar Suture SLSu الدرعي Scutellum SL العرق تحت

cell Scc (السفلي) الصمام الاول (السفلي) (First) lower valve V1/1LV الصمام الثاني (الوسطي) (Second) middle valve V2/2MV عرق زندي

Medial apical خلية قمية وسطية MV Medial vein عرق وسطي LM Lateral margin حافة جانبية LO Lorum صفيحة فكية

Sub costal خلية تحت ضلعية S Spine اشواك SAC Sub external apical cell خلية قمية تحت خارجية SCV Sub costal vein الضلعي

2AV Second anal vein عرق زندي ثاني 1AV First anal vein اول

Lorum LO حافة جانبية Lateral margin LM عرق وسطي Medial vein MV خلية قمية وسطية Medial apical cell MAC خلية

cell RC بقعة Spot SP الدرعي Scutum ST الدرعي Scutellar Suture SLSu الدرعي Scutellum SL العرق تحت

cell Scc (السفلي) الصمام الاول (السفلي) (First) lower valve V1/1LV الصمام الثاني (الوسطي) (Second) middle valve V2/2MV عرق زندي

LO حافة جانبية Lateral margin LM عرق وسطي Medial vein MV خلية قمية وسطية Medial apical cell MAC خلية

cell RC بقعة Spot SP الدرعي Scutum ST الدرعي Scutellar Suture SLSu الدرعي Scutellum SL العرق تحت

cell Scc (السفلي) الصمام الاول (السفلي) (First) lower valve V1/1LV الصمام الثاني (الوسطي) (Second) middle valve V2/2MV عرق زندي

Medial خلية وسطية Medial apical cell MAC خلية قمية وسطية Medial vein MV عرق وسطي Lateral margin LM حافة جانبية
 cell MC زاوية خلفية جانبية Posterior lateral angle PLA حافة خلفية Posterior margin PM عرق محيطي Peripheral
 vein PV عرق شعاعي Radial vein RV خلية شعاعية Radial cell RC بقعة Spot SP الدرعي Scutum ST الدرعي

external apical cell SAC اشواك Spine S خلية تحت ضلعية Sub costal cell Scc (السفلي) الصمام الاول (السفلي) (First) lower
 valve V1/1LV الصمام الثاني (الوسطي) (Second) middle valve V2/2MV عرق زندي اول First anal vein 1AV عرق زندي

Medial حافة جانبية LM Lateral margin عرق وسطي MV Medial vein خلية قمية وسطية MAC Medial apical cell خلية وسطية

Sub خلية قمية تحت خارجية SCV Sub costal vein العرق تحت الضلعي SL Scutellum الدرعي SLSu Scutellar Suture الدرعي

2AV Second anal vein ثاني

Medial cell MC زاوية خلفية جانبية Posterior lateral angle PLA حافة خلفية Posterior margin PM عرق محيطي Peripheral vein PV عرق شعاعي Radial vein RV خلية شعاعية Radial cell RC بقعة Spot SP الدرغ Scutum ST

external apical cell SAC اشواك Spine S خلية تحت ضلعية Sub costal cell Scc (السفلي) الصمام الاول (First) lower valve V1/1LV عرق زندي اول First anal vein 1AV عرق زندي اول (Second) middle valve V2/2MV الصمام الثاني (الوسطي)

LM زاوية خلفية Medial cell MC خلية وسطية Medial apical cell MAC خلية قمية وسطية Medial vein MV عرق وسطي

Scutellar Suture SLSu الدرغ الدرغ Scutellum SL العرق تحت الضلعي Sub costal vein SCV خلية قمية تحت خارجية cell SAC اشواك Spine S خلية تحت ضلعية Sub costal cell Scc (السفلي) الصمام الاول (First) lower valve V1/1LV الصمام

زاوية خلفية Medial cell MC خلية وسطية Medial apical cell MAC خلية قمية وسطية Medial vein MV عرق وسطي

Scutellar Suture SLSu الدرغ الدرغ Scutellum SL العرق تحت الضلعي Sub costal vein SCV خلية قمية تحت خارجية cell SAC اشواك Spine S خلية تحت ضلعية Sub costal cell Scc (السفلي) الصمام الاول (First) lower valve V1/1LV الصمام

عرق وسطي MV Medial vein خلية قمية وسطية MAC Medial apical cell خلية وسطية MC Medial cell زاوية خلفية جانبية PLA Posterior lateral angle حافة خلفية PM Posterior margin عرق محيطي PV Peripheral vein عرق شعاعي Radial cell RC بقعة Spot SP الدرغ Scutum ST

الثاني (الوسطي) V2/2MV (Second) middle valve عرق زندي اول 1AV First anal vein عرق زندي ثاني 2AV Second anal vein Medial vein MV خلية وسطية Medial apical cell MAC خلية قمية وسطية Medial cell MC زاوية خلفية جانبية Posterior lateral angle PLA حافة خلفية Posterior margin PM عرق محيطي Peripheral vein PV عرق شعاعي Radial vein RV خلية شعاعية

Suture SLSu الدرغ الدرغ Scutellum SL العرق تحت الضلعي Sub costal vein SCV خلية قمية تحت خارجية cell SAC اشواك Spine S خلية تحت ضلعية Sub costal cell Scc (السفلي) الصمام الاول (First) lower valve V1/1LV الصمام

Posterior lateral angle PLA زاوية خلفية جانبية Medial cell MC خلية وسطية Medial apical cell MAC خلية قمية وسطية MV عرق محيطي PV Peripheral vein عرق شعاعي Radial vein RV خلية شعاعية

Suture SLSu الدرغ الدرغ Scutellum SL العرق تحت الضلعي Sub costal vein SCV خلية قمية تحت خارجية cell SAC اشواك Spine S خلية تحت ضلعية Sub costal cell Scc (السفلي) الصمام الاول (First) lower valve V1/1LV الصمام

حافة PLA زاوية خلفية جانبية Medial cell MC خلية وسطية Medial apical cell MAC خلية قمية وسطية

العرق تحت الدرغ الدرغ Scutellar Suture SLSu الدرغ الدرغ Scutum ST بقعة Spot SP Radial cell RC عرق زندي (Second) middle valve V2/2MV الصمام الثاني (الوسطي) (First) lower valve V1/1LV الصمام الاول (السفلي) cell Scc

خلية قمية وسطية MAC Medial apical cell خلية وسطية MC Medial cell زاوية خلفية جانبية PLA Posterior lateral angle حافة خلية شعاعية RV Radial vein عرق شعاعي PV Peripheral vein عرق محيطي PM Posterior margin خلية شعاعية Radial cell RC بقعة Spot S

الضلعي Sub costal vein SCV خلية قمية تحت خارجية cell SAC اشواك Spine S خلية تحت ضلعية Sub costal cell Scc (السفلي) الصمام الاول (السفلي) cell Scc

اول 1AV First anal vein عرق زندي ثاني 2AV Second anal vein Medial apical cell MAC خلية وسطية Medial cell MC زاوية خلفية جانبية Posterior lateral angle PLA حافة خلفية Posterior margin PM عرق محيطي Peripheral vein PV عرق شعاعي Radial vein RV خلية شعاعية Radial cell RC بقعة Spot SP الدرغ Scutum ST الدرغ الدرغ Scutellar Suture SLSu الدرغ الدرغ Scutellum SL العرق تحت

عرق زندي (Second) middle valve V2/2MV الصمام الثاني (الوسطي) (First) lower valve V1/1LV الصمام الاول (السفلي) cell Scc

عرق PM Posterior margin حافة خلفية PLA Posterior lateral angle زاوية خلفية جانبية Medial cell MC خلية وسطية MAC

العرق تحت الدرغ الدرغ Scutellar Suture SLSu الدرغ الدرغ Scutum ST بقعة Spot SP Radial cell RC عرق زندي (Second) middle valve V2/2MV الصمام الثاني (الوسطي) (First) lower valve V1/1LV الصمام الاول (السفلي) cell Scc

عرق PM Posterior margin حافة خلفية PLA Posterior lateral angle زاوية خلفية جانبية Medial cell MC خلية وسطية

العرق تحت الدرغ الدرغ Scutellar Suture SLSu الدرغ الدرغ Scutum ST بقعة Spot SP Radial cell RC عرق زندي (Second) middle valve V2/2MV الصمام الثاني (الوسطي) (First) lower valve V1/1LV الصمام الاول (السفلي) cell Scc

خلية وسطية MC Medial cell زاوية خلفية جانبية PLA Posterior lateral angle حافة خلفية PM Posterior margin عرق محيطي PV Peripheral vein عرق شعاعي RV Radial vein خلية شعاعية Radial cell RC بقعة Spot S

	Sub costal □ خلية تحت ضلعية □ S Spine □ اشواك □ SAC Sub external apical cell □ خلية قمية تحت خارجية □ SCV Sub costal vein □ الضلعي	□ cell Scc (السفلي)
	□ 2AV Second anal vein □ عرق زندي ثاني □ 1AV First anal vein □ اول Medial cell MC زاوية خلفية جانبية Posterior lateral angle PLA حافة خلفية Posterior margin PM عرق محيطي Peripheral vein PV عرق شعاعي Radial vein RV خلية شعاعية Radial cell RC بقعة Spot SP الدرغ Scutum ST الدرز	
Scutellar Suture □ الدرعي	external apical cell SAC اشواك Spine S خلية تحت ضلعية Sub costal cell Scc (السفلي) الصمام الاول (السفلي) valve V1/1LV عرق زندي اول First anal vein 1AV عرق زندي اول (Second) middle valve V2/2MV (الصمام الثاني) (الوسطي)	
	MC زاوية خلفية جانبية Posterior lateral angle PLA حافة خلفية Posterior margin PM عرق محيطي Peripheral vein PV عرق	
V Radial vein □ شعاعي	Suture SLSu الدرعي Scutellum SL العرق تحت الضلعي Sub costal vein SCV خلية قمية تحت خارجية Sub external apical cell SAC اشواك Spine S خلية تحت ضلعية Sub costal cell Scc (السفلي) الصمام الاول (السفلي) (First) lower valve V1/1LV	
middle valve □ (الوسطي) الثاني	زاوية خلفية جانبية Posterior lateral angle PLA حافة خلفية Posterior margin PM عرق محيطي Peripheral vein PV عرق Suture SLSu الدرعي Scutellum SL العرق تحت الضلعي Sub costal vein SCV خلية قمية تحت خارجية Sub external apical cell SAC اشواك Spine S خلية تحت ضلعية Sub costal cell Scc (السفلي) الصمام الاول (السفلي) (First) lower valve V1/1LV	
V Radial vein □ شعاعي	زاوية خلفية جانبية □ PV Peripheral vein □ عرق محيطي □ PM Posterior margin □ حافة خلفية □ PLA Posterior lateral angle □ Scutellar □ الدرغ □ ST Scutum □ بقعة □ SP Spot □ خلية شعاعية □ RC Radial cell □ RV Radial vein □ شعاعي	Suture SLSu الدرعي cell SAC اشواك Spine
middle valve □ (الوسطي) الثاني	□ 2AV Second anal vein □ عرق زندي ثاني □ 1AV First anal vein □ عرق زندي اول □ V2/2MV (Second) middle valve □ Posterior lateral angle PLA حافة خلفية Posterior margin PM عرق محيطي Peripheral vein PV عرق شعاعي Radial vein RV خلية شعاعية Radial cell RC بقعة Spot SP الدرغ Scutum ST الدرز الدرعي Scutellar Suture SLSu الدرعي Scutellum SL خلية قمية تحت خارجية Sub external apical cell SAC اشواك Spine S خلية تحت ضلعية Sub costal cell Scc (السفلي) الصمام الاول (السفلي) (First) lower valve V1/1LV	
	PLA حافة خلفية Posterior margin PM عرق محيطي Peripheral vein PV عرق شعاعي Radial vein RV خلية شعاعية Radial cell RC بقعة Spot SP الدرغ Scutum ST الدرز الدرعي Scutellar Suture SLSu الدرعي Scutellum SL العرق تحت	
CV Sub costal vein □ الضلعي	عرق زندي (Second) middle valve V2/2MV (الصمام الثاني) (الوسطي) (First) lower valve V1/1LV الصمام الاول (السفلي) cell Scc	
	Radial خلية شعاعية Radial vein RV عرق شعاعي Peripheral vein PV عرق محيطي PM حافة خلفية Posterior margin cell RC بقعة Spot SP الدرغ Scutum ST الدرز الدرعي Scutellar Suture SLSu الدرعي Scutellum SL العرق تحت	
CV Sub costal vein □ الضلعي	عرق زندي (Second) middle valve V2/2MV (الصمام الثاني) (الوسطي) (First) lower valve V1/1LV الصمام الاول (السفلي) cell Scc	
	حافة خلفية □ PM Posterior margin □ عرق محيطي □ PV Peripheral vein □ عرق شعاعي □ RV Radial vein □ خلية شعاعية □ Radial	cell RC بقعة Spot S
	Sub costal □ خلية تحت ضلعية □ S Spine □ اشواك □ SAC Sub external apical cell □ خلية قمية تحت خارجية □ SCV Sub costal vein □ الضلعي	cell Scc (السفلي)
	□ 2AV Second anal vein □ عرق زندي ثاني □ 1AV First anal vein □ اول Posterior margin PM عرق محيطي Peripheral vein PV عرق شعاعي Radial vein RV خلية شعاعية Radial cell RC بقعة Spot SP الدرغ Scutum ST الدرز الدرعي Scutellar Suture SLSu الدرعي Scutellum SL العرق تحت	
CV Sub costal vein □ الضلعي	عرق زندي (Second) middle valve V2/2MV (الصمام الثاني) (الوسطي) (First) lower valve V1/1LV الصمام الاول (السفلي) cell Scc	
	PM عرق محيطي Peripheral vein PV عرق شعاعي Radial vein RV خلية شعاعية Radial cell RC بقعة Spot SP الدرغ Scutum ST الدرز الدرعي Scutellar Suture SLSu الدرعي Scutellum SL العرق تحت	
CV Sub costal vein □ الضلعي	عرق زندي (Second) middle valve V2/2MV (الصمام الثاني) (الوسطي) (First) lower valve V1/1LV الصمام الاول (السفلي) cell Scc	
	عرق محيطي Peripheral vein PV عرق شعاعي Radial vein RV خلية شعاعية Radial cell RC بقعة Spot SP الدرغ Scutum ST الدرز الدرعي Scutellar Suture SLSu الدرعي Scutellum SL العرق تحت	
CV Sub costal vein □ الضلعي	عرق زندي (Second) middle valve V2/2MV (الصمام الثاني) (الوسطي) (First) lower valve V1/1LV الصمام الاول (السفلي) cell Scc	
	عرق محيطي Peripheral vein PV عرق شعاعي Radial vein RV خلية شعاعية Radial cell RC بقعة Spot SP الدرغ Scutum ST الدرز الدرعي Scutellar Suture SLSu الدرعي Scutellum SL العرق تحت	cell RC بقعة Spot S
	Sub costal □ خلية تحت ضلعية □ S Spine □ اشواك □ SAC Sub external apical cell □ خلية قمية تحت خارجية □ SCV Sub costal vein □ الضلعي	cell Scc (السفلي)
	□ 2AV Second anal vein □ عرق زندي ثاني □ 1AV First anal vein □ اول Peripheral vein PV عرق شعاعي Radial vein RV خلية شعاعية Radial cell RC بقعة Spot SP الدرغ Scutum ST الدرز	
Scutellar Suture □ الدرعي	external apical cell SAC اشواك Spine S خلية تحت ضلعية Sub costal cell Scc (السفلي) الصمام الاول (السفلي) valve V1/1LV عرق زندي اول First anal vein 1AV عرق زندي اول (Second) middle valve V2/2MV (الصمام الثاني) (الوسطي)	

الصورة 4: الوجه ♀ 2.5×10 Faceالصورة 3: الهامة ♀ 2.5×10 Vertexالصورة 6: الظهر الوسطي Mesonotum
♀ 2×10 الصورة 5: الظهر الامامي Pronotum
♀ 3.2×10 الصورة 7: الجناح الامامي ♀ 1.6×10 Fore wing

□ □ □ □ الأشكال:

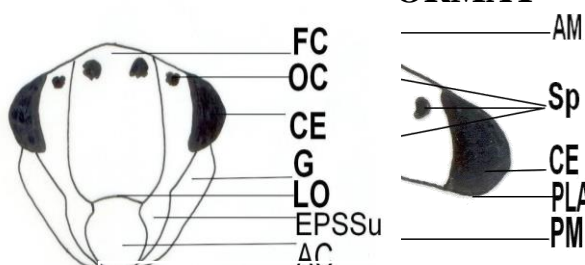
0.36 mm
SHAPE

|*

SHAPE

|*

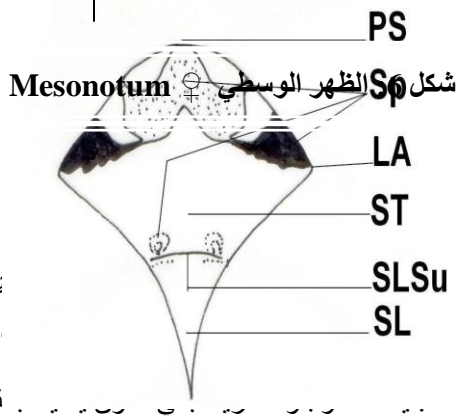
MERGEFORMAT



شكل 4: الوجه ♀ Face

شكل 3: الهامة ♀ Vertex

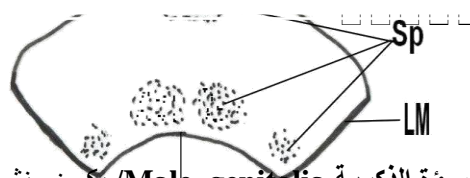
0.32 mm



من هذه

قمة،

شكل 5: الظهر الامامي ♀ Pronotum

السؤة الذكورية Male genitalia / يكون منشأ كل من القض
الحلقة البطنية التاسعة بينما تنشأ القاعدة البطنية الذكورية من ال
الأجزاء:القضيب Aedeagus: متطاول قمته أشبه بمنقار الطير حادة نو.
قاعدته دائرية تقريبا (شكل 9).الرباط Connective: يماثل القضيب طولا، نهايته المحيطة بقاعدة القضيب عريضة، مقعرة في الوسط وذات
بروزين جانبيين، قاعدته مشطورة إلى نصفين متماثلتين (شكل 9).القلم التناسلي Genital style: متطاول قمته أشبه بالطائر (الحمامة) كما يلاحظ وجود ثلاث صفوف من التسننات
صغيرة على السطح الداخلي له، ويلاحظ أيضاً خمسه أشواك مديبه النهاية على الحافة الخرجية
(شكل 10).

Hind wing ♀

شكل 8: الجناح الخلفي ♀

ام وضيقة عند:

ية (شكل 10).

Fore wing ♀

شكل 7: الجناح الامامي ♀

Basa: (شكل 10)

□
السؤة الأنثوية **Female genitalia** تتألف السؤة من آلة وضع البيض والتي تتكون من ثلاث أزواج من الصمامات مرتبطة مع بعضها عند نقطة اتصالها بالبطن وتم التركيز خلال الدراسة على الصمام السفلي (الأول) والذي ينشأ من الحلقة البطنية التاسعة والصمام الوسطي (الثاني) والذي ينشأ من الحلقة البطنية الثامنة بينما الصمام العلوي (الثالث) فيعمل كغطاء وهو نموذجي خالي من التحور وفيما يلي وصفاً لكلا الصمامين (الوسطي والخلفي):

القص البطني السابع **Seventh abdominal sternum**: الحافة الأمامية عريضة ومحدبة قليلاً، الحافة الجانبية مائلة ومقطوعة، الحافة الخلفية منبعجة إلى الأمام بقوه كما يلاحظ وجود شريط بني غامق يحيط بالحافة الخلفية عند المنتصف (شكل12).

الصمام الوسطي **V2 Middle valve**: حافته العليا ملساء مع بعض التعرجات بالقرب من القمة، قمت مستديرة نوعاً ما، حافته السفلى متعرجة (شكل 13).

الصمام الخلفي **V1 Lower valve**: حافته العليا ذات تعرجات كبيرة جداً وتصغر تدريجياً تجاه القمة المدببة قليلاً، السطح السفلي ذو تسننات صغيرة (شكل13).

النماذج المدروسة : 3 اناث، 1 ذكر .

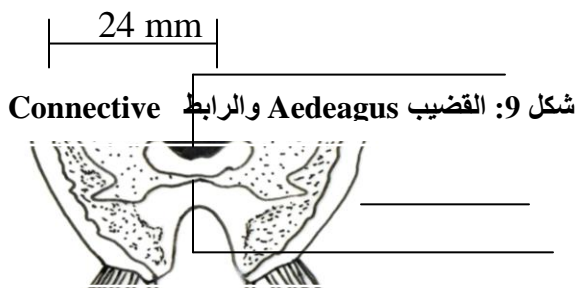
اماكن الجمع : طارمية ، راشدية ، نيسان ، ايار 2007-2008 .

0.10 mm

□

الشكل10: القلم التناسلي **Genital style** والصفحة التناسلية **Genital plate**

□



AM

□ □ LM

□ PM

□

شكل11: القاعدة البطنية الذكرية **Basal abdominal apodeme**

0.18 mm

Seventh AM شكل 12: القص البطني السابع
abdominal sternum
LM
PM

النوع الجديد قيد الدراسة قريب الشبه من النوع *Cicadella scarlatiua* n.sp. لكنه يختلف عنه بالاتي :-

- 1- الهامة مائلة ومسطحة و لونها اصفر مع شريط بني ضيق يمتد بين العيون المركبة ، الصدر الأمامي ذو لون احمر، و الصدر الخلفي شاحب اللون، الدرع ذو بقع بهيئة شريط دائري محمر اللون. الوجه نحيف و اصفر اللون.
 - 2- الثلث القمي من الجناح الأمامي محمر اللون، مع بعض البقع الشاحبة بيضوية الشكل، العروق برتقالية محمرة.
 - 3- القضيب مركب من ثلاثة بروزات منتصبات، البروز الوسطي منشاري، البروز الخلفي بشكل سهم أو نبالة، والبروز الآخر فيكون بشكل شوكي.
- الصفحة التناسلية متطاولة واسطوانية قمتها أشبه بالقدم الحافة الخارجية حادة و القلم التناسلي متطاول [9].

المصادر:

- 1- Oman, P.W.; W.J., Knight and M. W., Nielson. 1990. Leafhopper (Cicadellidae): A Bibliography, Generic check-list and Index to the world literature: 1956-1985 .182-183 pp.
- 2- Shattuck, S.and Barnett, N. 2005. Entoml D-PNG specimen database Cicadella,1817. CSIRO Australia:1 pp.
- 3- Shattuck, S.and Barnett, N.2006. Entoml D-PNG specimen database Cicadella,1817. CSIRO Australia:1pp.
- 4- Metcalf, D. 2008. Collection:Nesu libraries leaf hopper (super family: Membracoidea: Cicadellidae and myrslopidae):1-5 pp.
- 5-Hamilton, K.G.A. 1983. Classification, Morphology and phylogeny of the family Cicadellidae (Homoptera): Commonwealth Institute of Entomology 15-35 pp.
- 6- العلي محمد بن عبد الوهاب، تصنيف الحشرات للدراسات العليا، وزارة التعليم العالي والبحث العلمي، جامعة بغداد، 40-42 صفحة.
- 7- Catanach, A.2002-2009. A survey of leaf hoppers (Hemiptera: Cicadellidae) on Dominica, WI, Ann. Entomo. Soc. Am. 00(0) 000-000(0000):7 pp.
- 8- حميد، رواء جعفر. 1999. دراسة تصنيفية لبعض انواع عويلة *Deltocephalinae* من عائلة قفاز الورق *Cicadellidae* رتبة متشابهة الاجنحة Homoptera في وسط العراق، رسالة ماجستير، كلية التربية / ابن الهيثم، جامعة بغداد: 94 صفحة.

- 9- DeLoong, D.M. and R.F. Ruppel 2008. Four new species of Mexican Cicadella (Homoptera: Cicadellidae), The Ohio Journal of Science V51 n2 (March 1951): 18-35 pp. □

Description of a new species of leafhopper *Cicadella lataeilla* nov. (hemiptera: cicadellidae) from Iraq

Rawa'a .J.H.AL-Kiasy *

*Department of Biology, College of Education IBN AL-HAITHEM, University of Baghdad

Abstract:

The present study introduces description of new species of leafhopper *Cicadella lataeilla* nov. External morphological characters particularly female genitalia were discussed and illustrated, shape of male abdominal apodeme, chaetotaxy of genital style and genital plate of male genitalia, shape of Aedeagus and connective. The external morphological characters were: spotting patterns of vertex, face, pronotum of prothorax, and metothorax, and of lower and upper valves of ovipositors, shape of female seventh abdominal sternum.