Rafidain Journal of Science
Vol. 29, 4, pp.1-10, 2020

DOI : 10.33899/rjs.2020.167311

https://rsci.mosuljournals.com

ISSN: 1608-9391
e-ISSN: 2664-2786

Received:6/6/2020
Accepted:16/8/2020

التأثيرات المرضية لطفيلي المقوسات الكوندية *Toxoplasma gondii* في دماغ وكبد أجنة الضأن في الثلث الاخير من الحمل

يحيى ناطق محمد الكاتب*
قسم الانتاج الحيواني/ المعهد التقني الموصل/ الجامعة التقنية الشمالية
أياد حميد ابراهيم
فرع التشريح والانسجة/ كلية الطب البيطري/ جامعة تكريت
سعد توفيق رشيد
فرع الصحة العامة/ كلية الطب البيطري/ جامعة تكريت
* **E-mail: yahyanatoq2003@gmail.com**

الملخص

تعد الإصابة الخلقية بالمقوسات الكوندية (Congenital Toxoplasmosis) من أهم الإصابات المرضية المسببة للتشوهات العيانية والتغيرات المرضية النسجية في الأجنة والتي قد تسبب الإجهاض أو موت الأجنة أو موت الولادات الحديثة وخاصة في الحيوانات الحقلية. تم تصميم البحث لغرض دراسة التغيرات المرضية في انسجة الدماغ والكبد في أجنة الضأن المصابة بداء المقوسات الكوندية أثناء الفترة الأخيرة من الحمل، إذ تم جمع 32 جنيناً بعد ذبح النعاج الحوامل ثم اخذت عينات نسجية من دماغ وكبد الأجنة بعد التأكد من إصابتها وذلك بإجراء الفحوصات المختبرية. أظهرت الدراسة ان نسيج الدماغ كان يعاني من إحتقانات ونزف في الأوعية الدموية مع وجود مناطق تنخر محاطة بتجمعات للخلايا الدبقية (Glial Cells) وخلايا الدم البيضاء والاكياس النسجية للطفيلي. كما لوحظ وجود تغيرات شديدة في نسيج الكبد مثل تنخر و تنكس للخلايا الكبدية و توسع الجيبانيات الدموية (Sinusoids) وصلت في بعض المناطق إلى حد اختفاء المعالم المميزة للنسيج الكبدي و أيضا وجد طفيلي المقوسات في عدة مناطق من نسيج الكبد محاطاً بخلايا الدم البيض و خلايا كوفر (Kupffer cells). ونستنتج من الدراسة الحالية ان للطفيلي تأثيرات مرضية شديدة على انسجة الدماغ والكبد في الجنين المصاب خلقياً بداء المقوسات الكوندية اثناء الفترة الاخيرة من الحمل مما يتسبب بموت الأجنة والإجهاض نتيجة فشل تلك الاعضاء في القيام بوظيفتها الحيوية.

الكلمات الدالة: المقوسات الكوندية، الكبد، الدماغ، اجنة الضأن.

المقدمة

يـعد داء المقوسـات الكونديــة مرضـاً مهماً و من الامـراض المشـتركة (Zoonotic Diseases)(Cortazar *et al.*, 2015) و لـه مدى واسع الانتشار في كل انحاء العالم و ينتقل إلى المضيف الوسطي اما بالتقاط كيس البيض(Oocysts) الموجود في براز القطط أو تناول الكيس النسجي (Tissue cysts) الموجود في اللحوم النيئة أو غير المطبوخة بشكل جيد. يسبب داء المقوسات الكوندية الاصابة الخلقية و الاجهاض في الحيوانات الحقلية و الإنسان (AL-atami *et al.*, 2018) ، كما ان اصـابة الامهـات الحوامـل بـالمرض فـي فتـرة مبكـرة مـن الحـمل قـد تسـبب مـوت الاجنـة أو التهـاب المشـيمة و الشـبكية (Chorioretinitis) أو مـوه الـرأس (Hydrocephaly) أو صـــغر الـرأس (Microcephaly) أو اليرقـان فـي المواليـد الحديثة (Joynson and Wreghitt, 2001 ; Al-Ghezy, 2017). و قد تحدث الاصابة و ينتشر الطفيلي في انسجة المضيف الوسطي بدون ظهور أي أعـراض سريرية أو تكون الاعراض طفيفة و تشابه اعراض الزكام (Joan, 2005 ; Zakaria, 2011) و قد تتمثل الاعراض بـاعتلال لفترات متقطعـة و تضـخم العـقد اللمـفية أو الحمـى و إعيـاء أو ألم فـي المفاصل و توعك عام أو صداع أو ألم في العضلات (Pinard *et al.*, 2003).

طفيلــي المقوسـات الكونديـة لـه القـدرة علـى أن يغـزو أعضـاء مختلفـة مـن الجسـم وان يصـيب طيفـاً واسـعاً مـن الخلايـا (Kolören and Dubey, 2020). و من اهم هذه الخلايا هي الخلايا البلعمية الكبيرة (Macrophages) التي تصاب بالطور سريع التكاثر (Tachyzoites) بعدها تقوم بنقله عبر المجرى الدموي إلى العديد من الاعضاء ليغزو خلاياها، و يحدث التضاعف غير الجنسي داخل الخلايا الحية المصابة مسبباً تدميرها، وهذا يؤدي إلى تنخر النسيج المكون من تلك الخلايا، و ذلك يجذب العديد من الخلايا الالتهابية للمضيف مثل الخلايا اللمفية (Lymphocytes) و الخلايا وحيـدة النـواة (Monocytes) (Geetha *et al.*, 2019).

ومع تطور مقاومة المضيف، و خلال ثلاثة أسابيع من بداية الاصابة تتكون الاكياس النسجية في عدة أعضاء كالدماغ و العضـلات، و هذا الطور هـو الطور الكيسـي الخامل أو السـاكن و الـذي يسـاعد الطفيلـي علـى تجنـب التعرض للجهاز المنـاعي للمضيف (Costa and Langoni, 2010)، لكن بين فترة و اخرى يحدث تحطم لجدران الكيس النسجي، و قـد يكون هذا التحطم نتيجة الفعاليات المناعية الخاصة بالمضيف (Abu-Dalbou *et al.*, 2010) ، إذ أن الطفيلي قد يستغل هذه الاستجابة المناعيــة و ذلــك مــن خــلال تــدميرها لجــدار الكــيس النسجــتي و تحــرر الطفيلــي منــه ثــم يتضاعــف و ينتشــر مــرة اخــرى (Jia *et al.*, 2013) . أو إذا ما ضعفت المراقبة المناعية في حالة الحمل أو المعالجة بالجرع الكيمياوية (Chemotherapy)أو الاصابة بمرض نقص المناعة المكتسب، حينها يتحول الطور بطئ التكاثر إلى الطور سريع التكاثر مما يسبب إعادة تنشيط الخمج بالمقوسـات الكوندية (Satokar *et al.*, 2009) .

إن تشخيص المرض من خلال الاعراض السريرية صعب جدا لذلك من المهم إجراء الفحوصات المختبرية لتشخيص الحالـة المرضـية، فيمكن اسـتخدام طريقـة الفحـص المجهري للطبعـات المـأخوذة مـن الانسـجة و السـوائل الجسـمية علـى الشـرائح الزجاجية (جاسم و الخناق،2016) أو الفحوصات المصلية (Zakaria, 2011)، و تعد الدراسة المجهرية للشرائح النسجية من أهم طرق التعرف علـى التغيـرات النسـجية و الآفـات المرضـية المصـاحبة للإصـابة (الـدليمي و آخـرون، 2018) و ان ظهـور الطفيلي بمختلف اطواره داخل النسيج محاطا بخلايا الدم البيض يعد تأكيدا للإصابة (الكناني و آخرون،2007). وتهدف الدراسة الحالية إلى التعرف على التغيرات المرضية التي يسببها طفيلي المقوسات الكوندية في انسجة دماغ وكبد أجنة الضأن أثناء الفترة الأخيرة من الحمل.

المواد وطرائق العمل

العينات

استخدمت في الدراسة اجنة الضأن في الفترة الاخيرة من الحمل و تم جمع 32 جنيناً في المدة بين ايلول 2019 و شباط 2020 و ذلك من مناطق مختلفة في محافظة نينوى و بعد ذبح الامهات الحوامل من قبل القصابين في المجازر تم أخذ الأجنة التي فحصت و أظهرت نتيجة ايجابية لاختبار التلازن المباشر (Latex agglutination test) و تم جمع الاعضاء (الدماغ و الكبد) و اخذت عينات نسجية بحجم 1 سم مكعب من كل عضو و وضعها في حافظات بلاستيكية تحتوي على محلول الفورمالين (Formalin) الدارئ بتركيز 10 % لمدة 24 ساعة تحضيراً للعمل الخاص بالفحص النسجي.

دراسة التغيرات في الانسجة:

تم تحضير الشرائح النسجية باتباع الخطوات الآتية وحسب طريقة Bancroft and Stevens (1982):

1- التثبيت (Fixation) و هي إعداد العينات النسجية تحضيراً لإخضاعها للفحص النسجي و الهدف من هذه العملية هو الحفاظ على كامل النسيج و كل ما يحويه من خلايا و مركبات كيميائية و صبغات كما كانت في النسيج الحي باستخدام الفورمالين.
2- إنتزاع الماء أو الإنكاز (Dehydration) وهي عملية إحلال الكحول الاثيلي (Ethanol) محل الماء المتواجد في النسيج.
3- الترويق (Clearing) و هي عملية إزالة الكحول الاثيلي من النسيج و إحلال الزايلول محله.
4- التشريب أو التخليل (Infiltration) و هو ان تحل مادة الطمر و هي شمع البارافين محل المادة المروقة و هي الزايلول.
5- الطمر (Embedding) و هذه العملية ينتج عنها صنع قالب من الشمع يحيط بالعينة و يدعمها لتكون جاهزة و متماسكة اثناء مرور سكين التقطيع بها.
6- التقطيع (Sectioning) فتم تثبيت القالب و بداخله العينة على حامل العينة (Specimen holder) في جهاز المايكروتوم (Microtome) و تكون القطعات على شكل شريط بسماكة (6) مايكروميتر مكون من عدة قطعات ، حيث تؤخذ القطعات المناسبة و السليمة لوضعها على شرائح زجاجية تحضيراً لصبغها.
7- تصبيغ القطعات (Staining) باستخدام صبغة الايوسين الحامضية بالإضافة إلى صبغة الهيماتوكسلين القاعدية.
8- التحميل على الشرائح الزجاجية (Mounting)، اذ تنتهي العملية بإعداد الشرائح المجهرية للحفظ الدائم (Permenant).

النتائج

الدماغ

احتوت قشرة الدماغ على الطبقة الجزيئية (molecular layer) المغطاة بالسحايا الداخلية (الأم الحنونة Pia mater) و هي محاطة بإحتقان للأوعية الدموية السحائية من الخارج ، بينما ظهرت الطبقة الجزيئية قليلة الخلايا الدبقية مع كثرة التفجي (Vaculation) فيها مما اكسبها شكلاً اسفنجياً ممتداً إلى الطبقة الحبيبية الخلوية (Granular layer) مع كثرة التكهفات (Syrinx) في الطبقة العصبية الهرمية (Pyramidal cell layer) و تلك التكهفات احاطت بالخلايا العصبية و الخلايا الدبقية (Glial cells) بشكل واسع (الصورة 1)، و ازدادت نسبة التكهفات و حجمها في الطبقات العميقة من قشرة الدماغ مع اختفاء بعض المناطق بحيث كانت التكهفات خالية من اي معالم نسيجية (الصورة 2) و ظهرت الخلايا الدبقية الساندة ضمن محيط شفاف خالٍ من الصبغة و احيانا كل خليتين ضمن نطاق شفاف واحد مما اكسبها شكلاً اسفنجياً (الصورة 3). وجود تمزق في غشاء السحايا المغلف للدماغ مع نزف دموي وظهور اعداد من طفيليات المقوسات الكوندية في المنطقة العليا من قشرة الدماغ وهي محاطة بوذمة التهابية (الصورة 4). ظهور واسع للعديد من الفجوات الخالية من الخلايا العصبية و الخلايا الساندة في منطقة قشرة الدماغ الداخلية مع وجود فجوات كبيرة محاطة بخلايا عصبية هرمية و اخرى دبقية (الصورة5) و وجود إحتقان دموي حاد للأوعية الدموية في نسيج الدماغ محاط بعدد من الخلايا الدبقية الساندة و ايضا لوحظ وجود طفيليات المقوسات الكوندية (الصورة 6) .

الكبد

ظهر خلال فحص الشرائح النسجية للكبد ان متن الكبد يحتوي على فصيصات كبدية عديدة و كل فصيص احتوى على الوريد المركزي حيث لوحظ أن هذا الوريد فيه توسع في تجويفه و امتلائه بالدم المتحلل المصحوب بوذمة مع اختفاء أعداد من خلاياه المبطنة الحرشفية، كما ظهر وجود تنكس و تنخر حاد للخلايا الكبدية و اختفاء العديد من انويتها و الجيبانيات الدموية (Sinusoids) متوسعة و تحتوي على فرط خلوي شديد لمختلف خلايا الدم المصحوبة مع خلايا كوفر المتضخمة (الصورة7) كما لوحظ وجود طفيلي المقوسات الكوندية في متن الكبد بين الخلايا الكبدية و الجيبانيات الدموية (الصورة 8).

ووجود نزف دموي حاد بين الخلايا الكبدية في متن الكبد مع فرط دم واسع الإنتشار في الجيبانيات الدموية التي ظهرت محاطة بارتشاح أعداد هائلة من خلايا الدم البيض والبلعميات (Macrophages) (الصورة 9). وتجمع كميات كبيرة من خضاب الهيموسدرين في برك الدم المنتشرة في متن الكبد (الصورة 10). وكذلك احتوت الباحة البابية (Portal area) على إرتشاحات خلوية لمفية واسعة حول الوريد البابي وفرع الشريان الكبدي المحتقن بالدم وايضا حول فرع القناة الصفراوية (الصورة 11). و تنكس أو تنخر معظم خلايا الكبد مع فقدان الشكل الشعاعي لتواصل الخلايا الكبدية مع بعضها في متن الكبد، و توسع الجيبانيات الدموية و امتلائها بالخلايا الالتهابية و خلايا كوفر مع انفتاح الجيبانيات الدموية على الوريد المركزي الكبدي (Hepatic Central Vein)(الصورة 12).

المناقشة

ذكر Donovan *et al.*, (2012) ان ظهور الآفات المرضية النسجية في الحالات المشخصة مختبرياً كالإصابة بالمقوسات الكوندية يدل على اصابة العضو بالطفيلي بغض النظر عن ظهور الطفيلي أو لا في المقطع النسجي. واشارت الكناني وآخرون (2007) إلى ان وجود تجمعات من الخلايا الدبقية والطفيلي في نسيج عضو معين يدل على حصول الالتهاب في ذلك العضو نتيجة وجود الطفيلي.

الدماغ

لوحظ في الدراسة الحالية وجود نزف دموي حاد في غشاء السحايا و وذمة التهابية و كذلك وجود اكياس نسجية للطفيلي (الصورة 4) و هذا يتفق مع ما لاحظته الكناني و آخرون (2007) و ان وجود الوذمة يدل على وجود التهاب في المنطقة و خروج السوائل من الخلايا المجاورة لاختلاف الضغط التناضحي، بينما اتفقت النتائج مع ما ذكرته الدليمي و آخرون (2018) في حصول حالة التفجي(vacuolation) بشكل واسع في الطبقة الجزيئية و الطبقة الحبيبية (الصورة 2 و3 و 5) و ان كثرة التفجي تظهر النسيج بشكل اسفنجي (الصورة 1)، كما ظهرت الكثير من الخلايا العصبية و هي محاطة بنطاق شفاف (الصورة 2 و 5) و هي الظاهرة التي لاحظتها الدليمي وآخرون (2018). ولوحظت حالة التفجي ايضاً حول الخلايا الدبقية وخلايا الدم البيض (الصورة 2 و3 و 5) و هو ما ذكرته الدوري وآخرون (2018). وحالة التفجي هي نتيجة تحلل الخلايا بفعل انزيمات الطفيلي الهاضمة وعدم قدرة النسيج على تعويضها مما يترك فراغات بين الخلايا.

وجد في الكثير من المقاطع احتقانات في الأوعية الدموية الشعرية المغذية لنسيج الدماغ (الصورة 1 و 6) و يتفق ذلك مع ما لاحظته الكناني و آخرون (2007) في دراستها لأجنة الضأن المجهضة، و يدل وجود الاحتقان على زيادة كمية الدم الواردة إلى النسيج بسبب التفاعلات الالتهابية الموضعية و تحطم الخلايا و افراز السيتوكينات (Cytokines). و لوحظ ايضاً تجمع لخلايا دبقية و خلايا دم بيض حول الأوعية الدموية المحتقنة بالدم كذلك تواجد لطفيلي المقوسات الكوندية (الصورة 6) حيث يتفق ذلك مع ما ذكره Donovan *et al.*, (2012) ، و تعد ظاهرة تجمع الخلايا الدبقية وسيلة دفاعية لمهاجمة الطفيلي و محاولة القضاء عليه حيث تقوم تلك الخلايا بتدميره و إفراز مواد تعمل على تحفيز الجهاز المناعي و جذب بقية الخلايا المناعية إلى المنطقة.

الكبد

يعد الكبد من اهم الاعضاء الداخلية و ذلك لما يقوم به من وظائف مهمة للجسم مثل ايض الكثير من المركبات الكيميائية و خزن العناصر و إزالة سمية بعض المركبات و تصنيع الصفراء و غيرها (Ganong, 2001) و تظهر التغيرات المرضية في الكبد بعد حصول الاصابة بسرعة و بشدة وذلك لكون الكبد اقرب عضو إلى الامعاء و التي تعتبر مكان دخول الطفيلي حيث ينتقل إلى الكبد عبر الوريد البابي (portal vein) بعد اختراقه لجدار الامعاء (Castano *et al.*, 2016) .

تبين من نتائج الفحص المجهري للشرائح النسجية للكبد وجود توسع في الوريد المركزي وارتشاح لخلايا الدم البيض (الصورة 7) وهو ما اشار إلى وجوده الدليمي وآخرون (2018) اثناء الاصابة بالمقوسات الكوندية نتيجة زيادة جريان الدم فيه بسبب الاستجابة المناعية ضد الالتهاب. و لوحظ ارتشاح خلايا الدم البيض و خلايا كوفر بشكل واسع و في معظم الشرائح الماخوذة من الكبد و ذلك يتفق مع ما لاحظه Castano *et al.*, (2016) و لوحظ انتشار الاكياس النسجية للطفيلي و هي محاطةً بخلايا التهابية و خلايا كوفر و ذلك بين الخلايا الكبدية و حول الأوعية الدموية و حول الجيبانيات الدموية و ايضاً في المناطق المتنخرة (الصورة 8) و قد اشارت إلى هذه الحالة الدليمي و آخرون (2018) و تعد هذه الظاهرة من الوسائل الدفاعية حيث تقوم هذه الخلايا بتعزيز الاستجابة المناعية و محاربة الطفيلي. وتم ملاحظة وجود نزف وفي بعض الاحيان يوجد الدم متحللا في متن الكبد مع اذى شديد للخلايا وفقدان الشكل الشعاعي المميز لنسيج الكبد (الصورة 12) وذلك يتفق مع ما لاحظته Kassabbashi (2007) ويدل النزف على تمزق جدران الأوعية الدموية نتيجة فعاليات الطفيلي وافرازاته الهاضمة وتكسيره للخلايا المبطنة لتلك الأوعية.

نستنتج من الدراسة الحالية ان للطفيلي تأثيرات مرضية شديدة ومدمرة على أنسجة دماغ و كبد أجنة الضأن مع ذلك قد يستمر الحمل إلى الفترة الاخيرة و هذا يفسر موت الاجنة في فترة متأخرة من الحمل أو موت الحملان بعد الولادة مباشرةً عندما تكون مصابة خلقياً بداء المقوسات نتيجة فشل تلك الاعضاء في القيام بوظائفها الحيوية.

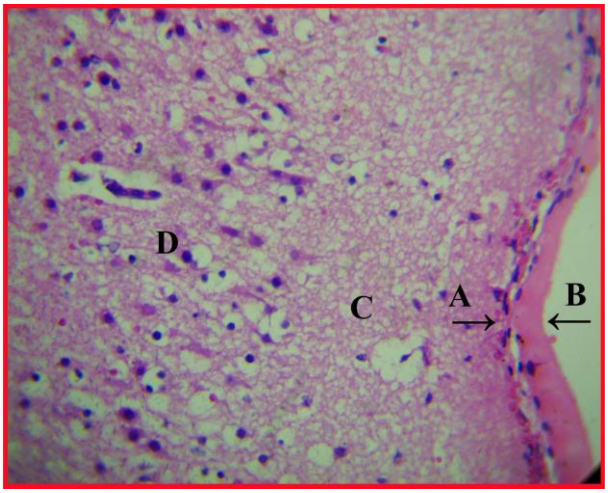

الصورة1: الغشاء السحائي الداخلي لقشرة الدماغ (A) احتقان دموي خارجي (B) الطبقة الجزيئية الاسفنجية المظهر (C) طبقة الخلايا العصبية الدبقية الخارجية (D). صبغة الهيماتوكسلين و الايوسين قوة تكبير 400.

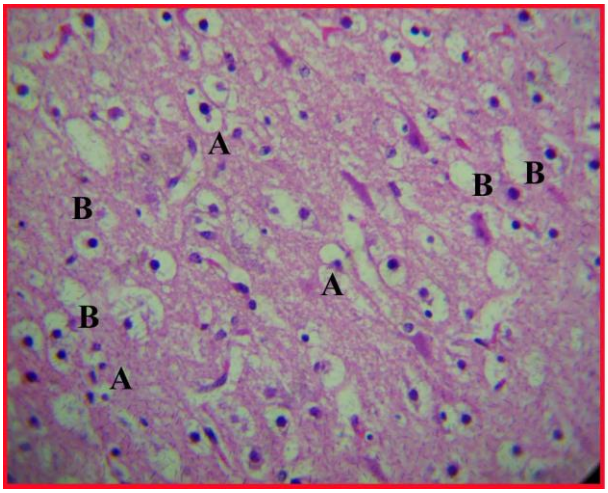

الصورة 2: الطبقة العميقة من قشرة الدماغ. يلاحظ كثرة التفجي حول الخلايا العصبية و الدبقية (A) تكهفات خالية من اي خلايا (B). صبغة الهيماتوكسلين و الايوسين قوة تكبير 400.

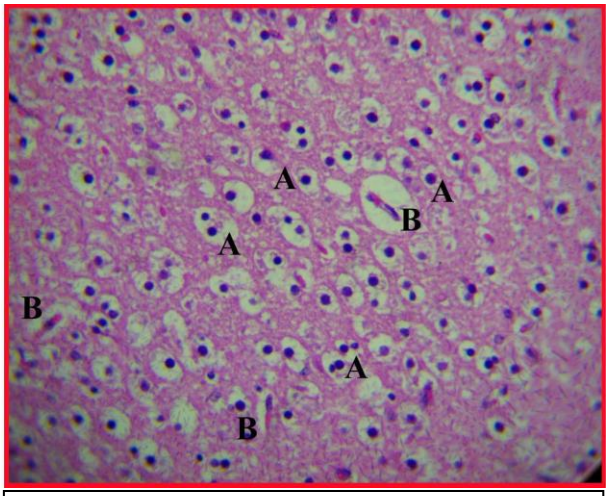

الصورة 3: احاطة نطاق شفاف لكل الخلايا الدبقية (A)، الاوعية الدموية (B) لقشرة الدماغ. صبغة الهيماتوكسلين و الايوسين قوة تكبير 400.

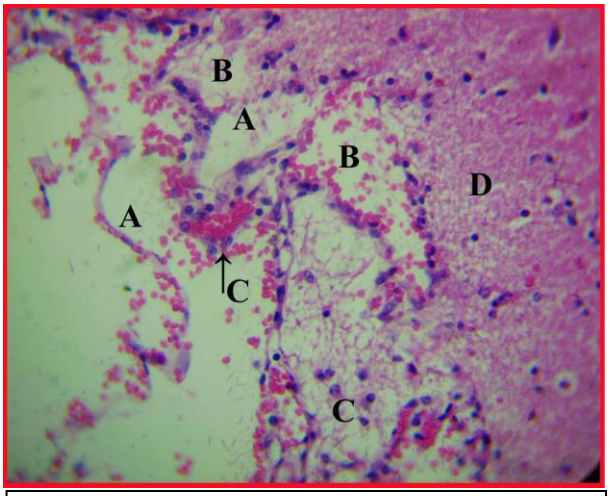

الصورة 4: تمزق غشاء السحايا مع نزف دموي حاد فيه (A) وذمة التهابية (B) طفيلي المقوسات الكوندية (C) الطبقة الاسفنجية للجزء العلوي من قشرة الدماغ (D) . صبغة الهيماتوكسلين و الايوسين قوة تكبير 400.

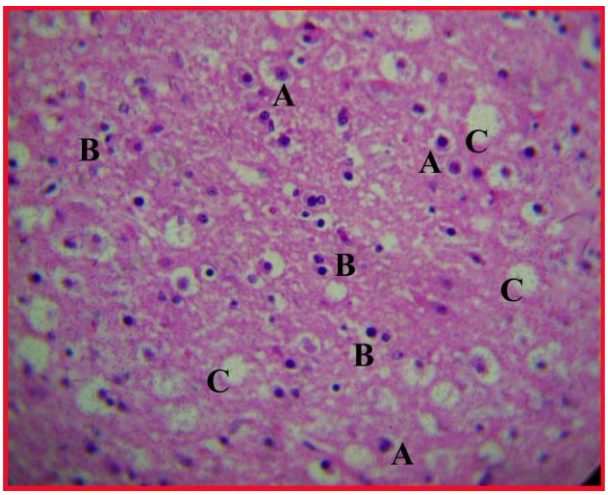

الصورة 5: الطبقة العميقة في قشرة الدماغ – يلاحظ تفجي حول الخلايا العصبية (A) حول الخلايا الدبقية (B) مناطق خالية من الخلايا (C). صبغة الهيماتوكسلين و الايوسين قوة تكبير 400.

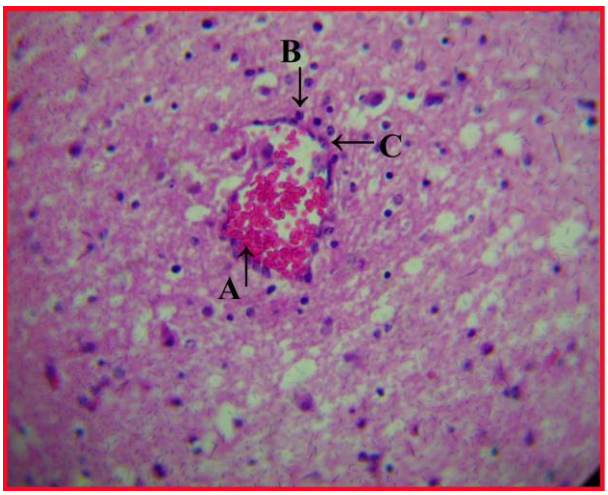

الصورة 6: احتقان دموي حاد في نسيج الدماغ (A) محاط بالخلايا الدبقية(B) و طفيلي المقوسات الكوندية (C). صبغة الهيماتوكسلين و الايوسين قوة تكبير 400.

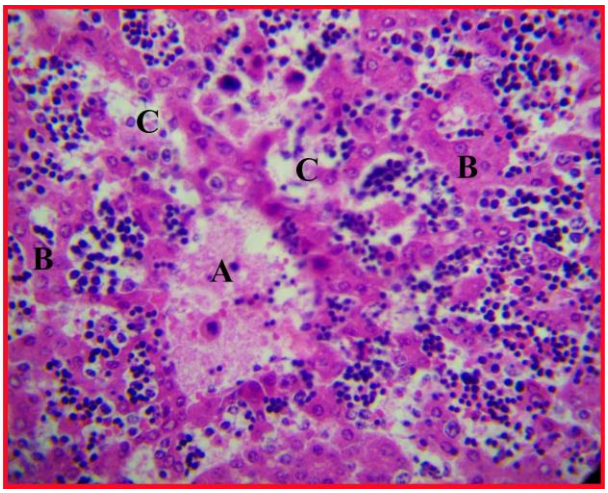

الصورة 7: الوريد المركزي في الكبد و فيه توسع مع وجود وذمة (A) خلايا كبدية متنكسة (B) ارتشاح هائل لخلايا الدم البيض (C) . صبغة الهيماتوكسلين و الايوسين قوة تكبير 400.

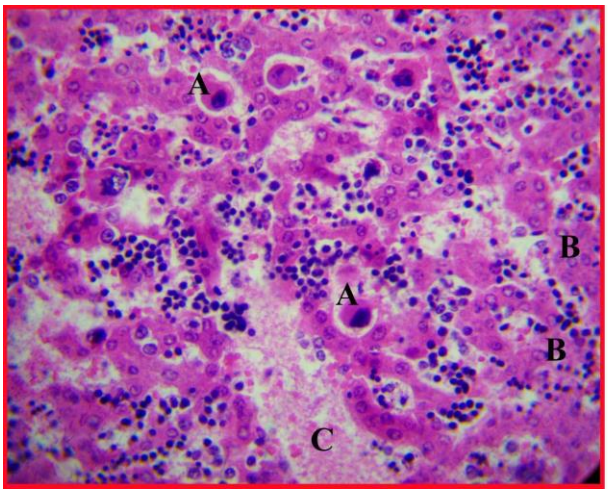

الصورة 8: طفيلي المقوسات الكوندية (A) في الجيبانيات الدموية، الخلايا الكبدية المتنكسة (B)، الوريد المركزي (C). صبغة الهيماتوكسلين و الايوسين قوة تكبير 400.

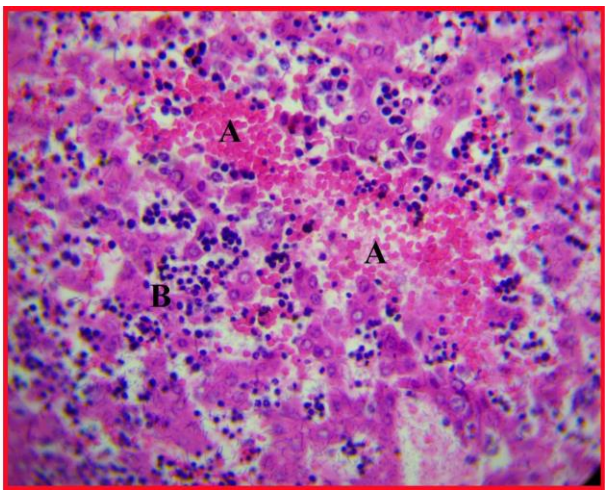

الصورة 9: متن الكبد، يلاحظ نزف دموي بين الخلايا الكبدية (A) ارتشاح واسع لخلايا الدم البيض و خلايا كوفر (B) في الجيبانيات الدموية. صبغة الهيماتوكسلين و الايوسين قوة تكبير 400.

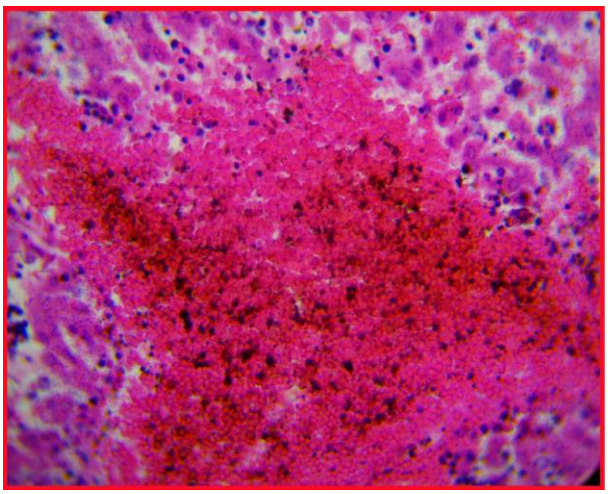

الصورة 10: خضاب الدم الهيموسدرين في بركة الدم المنتشرة في متن الكبد. صبغة الهيماتوكسلين و الايوسين قوة تكبير 400.

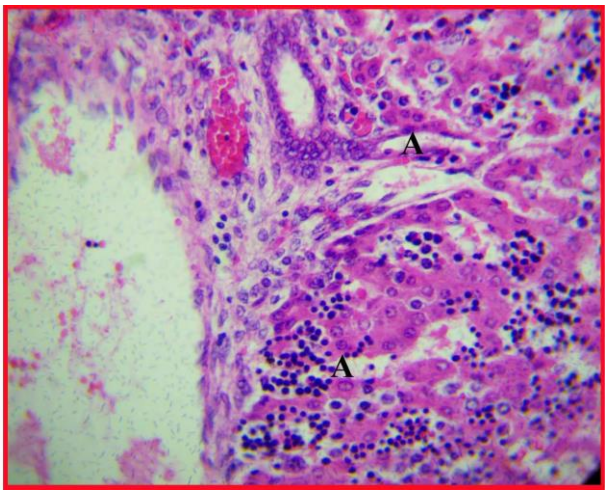

الصورة 11: ارتشاح خلوي لمفي حول القناة الصفراوية (A) و حول الوريد البابي و الشريان الكبدي في الباحة البابية. صبغة الهيماتوكسلين و الايوسين قوة تكبير 400.

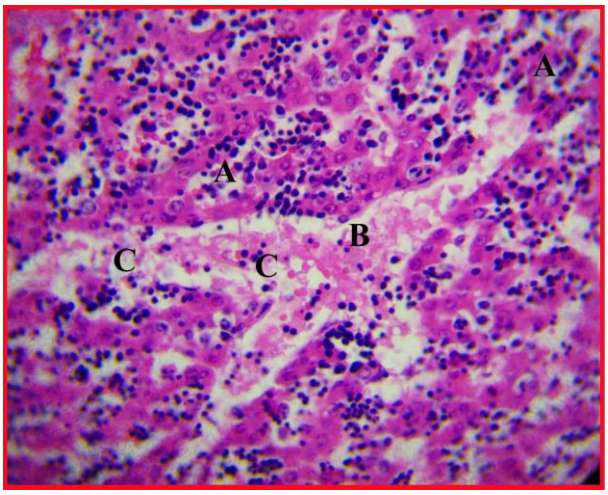

الصورة 12: متن الكبد و يلاحظ فيه الترتيب الشعاعي لخلايا الكبد المتنكسة (A) الوريد المركزي (B) و فيه وذمة و دم متحلل مع خلايا الدم البيض (C). صبغة الهيماتوكسلين و الايوسين قوة تكبير 400.

المصادر العربية

جاسم، غيداء عباس؛ الخناق، مي ناجي (2016). استعمال طريقة الطبعة وتقنية البلمرة بالوقت الحقيقي Real-Time PCR في تشخيص طفيلي المقوسه الكونديه *Toxoplasma gondii* في ذكور الجرذان البيض المصابة تجريبيا بالطفيلي. مجلة القادسية للعلوم الصرفة. **21** (4)، 58–72.

الدليمي، لقاء حسين؛ هاشم، بثينة حاتم؛ بشير، فراس محمد؛ السعدي، حافظ ابرهيم (2018). التغيرات النسيجية في بعض اعضاء اناث الجرذان المصابة بطفيلي المقوسات الكوندية *Toxoplasma gondii* المعزولة من اجنة الاغنام المجهضة. مجلة تكريت للعلوم الصرفة. **32**(1)، 13–8.

الدوري، سيناء ناجي محسن؛ جاسم، الشيماء محمد؛ عبد، علي محمد؛ محسن، ساريا ناجي (2018). الانتشار المصلي للمقوسات الكوندية في البشر والدجاج مع تاثيرات النسيجية على اعضاء الدجاج الداخلية في منطقة الدور، محافظة صلاح الدين. مجلة جامعة الانبار للعلوم الصرفة. **12**(2)، 8–7.

الكناني، انتصار رحيم؛ الطائي، احلام فتحي؛ عبد الله، دنيا عبد الرزاق (2007). التغيرات المرضية النسجية لأجنة النعاج المجهضة الخمجة بالمقوسات الكوندية. مجلة التربية والعلم. **19**(4)، 61–70.

المصادر الاجنبية

Abu-Dalbou, M.; Ababneh, M.; Giadinis, N.; Lafi, S. (2010). Ovine and Caprine Toxoplasmosis (*Toxoplasma gondii*). *IJVST*. **2** (2), 61-76 .

Al-Ghezy، Z.S. (2017). Tissue penetration of Toxoplasmosis in experimental rats. *JCEPS*. **7**(3), 150-160.

AL-Hatami, A.O.; AL-Kardhi, I.K.; AL-Mosa, M.A. (2018). Prevalence of seropositive toxoplasma cases in association with the frequency of abortion in sheep and goat. *Kufa J. Veterin. Med. Sci*., **9**(1), 1-10.

Al-Jawaly، N.K.H.; Al-Sadi, H.I. (2017). Histopathological study of lung, testis, and urinary bladder of mice treated with 5-fluorouracil. *Raf. J. Sci*. **26** (1), 9-16.

Bancroft, J.D.; Stevens, A. (1982). “Theory and Practice of Histological Techniques”. 2nd ed. Churchill Livingstone. Edinburgh. London. Melbourne and New York. 662 p.

Castaño, P.; Fuertes, M.; Cerrillo, J.R.; Ferre, I.; Fernández, M.; Ferreras, M.G.; Gonzalo, J.M.; Lanza, C.G.; Bueno, J.P.; Katzer, F.; Mora, L.M.O.; Pérez, V.; Benavides, J. (2016). Experimental ovine toxoplasmosis: influence of the gestational stage on the clinical course, lesion development and parasite distribution. *Veterinary Research*, DOI 10.1186/s13567-016-0327-z., 47-43.

Cortazar, I.H.; Acosta, V.K.Y.; Pacheco, A.O.; Marin, E.S.G.; Caballero, A.J.A.; Coello, M.J. (2015). Toxoplasmosis in Mexico: epidemiological situation in humans and animals. *Rev. Inst. Med. Trop. S. Paulo*, **57**(2), 93-103.

Costa, V.M.; Langoni, H. (2010). Detection of *Toxoplasma gondii* in the milk of experimentally infected Wistar female rats. *J. Venom. Anim. Toxins. Incl. Trop. Dis*.,**16**(2), 368-374.

Donovan, J. O.; Proctor, A.; Gutierrez, J.; Worrell, S.; Nally, J.; Marques, P.; Brady, C.; McElroy, M.; Sammin, D.; Buxton, D.; Maley, S.; Bassett, H.; Markey, B. (2012). Distribution of lesions in fetal brains following experimental infection of pregnant sheep with *Toxoplasma gondii*. *Veterin. Pathol*., **49**(3), 462-469.

Ganong, F.W. (2001). “Review of Medical Physiology”. 20th ed. Large Medical Books / McGraw-Hill. 499. New York. USA. pp. 514-526.

Geetha, K.; Manlio, D.; Aric, S.J.; Hang, H.M. (2019). Role of *Toxoplasma gondii* chloroquine resistance transporter in bradyzoite viability and digestive vacuole maintenance. *J.: mBio*., **10**(4), e01324-19-e01324-19.

Jia, B.; Lu, H.; Liu, Q.; Yin, J.; Jiang, N.; Chen, Q. (2013). Genome- wide comparative analysis revealed significant transcriptome changes in mice after *Toxoplasma gondii* infection. *Parasites and Vectors*, **6**(161),1-12.

Joan, K. (2005). Use of molecular assays to assess *Toxoplasma gondii* burden in commercial meat samples investigator: Institution: Anri, Barc, ARS, USDA, B.1040, Beltsville, MD 20705.

Joynson, D.H.; Wreghitt, T.G. (2001). "Toxoplasmosis: A Comprehensive Clinical Guide". Cambridge University Press., England UK. pp.193-276.

Kassabbashi, R.M.R. (2007). Histological changes of mice liver infected with toxoplasmosis. Tikrit *Medical J*., **13**(2), 103-108.

Kolören, Z.; Dubey, J.P. (2020). A review of toxoplasmosis in humans and animals in Turkey. *J.: Parasitology* ISSN. **147**(1), 12-28.

Pinard, J.A.; Leslie, N.S.; Irvine, P.J. (2003). Maternal serologic screening for toxoplasmosis. *J. Midwifery Women's Health.* **48**(5), 308–386.

Satokar, R.A.; Simon, L.G.; Hotez, J.P.; Tsuji, M. (2009). “Medical Parasitology”. Vodacom Parasitology, LANDES BIOSCIENCE, 1002 West Avenue, Austin, Texas 78701, USA., pp.190-194.

Zakaria, G.E. (2011). Detection of *Toxoplasma gondii* antibodies in different meat juices. *Raf. J. Sci*., **22**(4), 17-25.

Pathological Effects of *Toxoplasma gondii* in the Brain and Liver of Sheep's Fetuses in the Third Trimester of Pregnancy

Yahya N. ALKATEB*
Department of Animal Production/ Technical Institute /Mosul Northern Technical University
Ayad H. Ibrahim
Department of Anatomy and Histology/ College of Veterinary Medicine/ University of Tikrit
Saad T. Rasheed
Department of Public Health/ College of Veterinary Medicine/ University of Tikrit

ABSTRACT

Congenital toxoplasmosis is one of the most important causes of abnormalities and pathological changes in fetuses that cause miscarriage, fetal death, or the death of newborns, especially in farms animals. The research designed to study of the histological changes in the brain and the liver of sheep's fetuses that infected with Congenital Toxoplasmosis in in the third trimester of pregnancy. 32 fetuses where taken after slaughtering the mothers and then collect the brain and liver after confirming the infection by laboratory tests. The histological study showed that the brain suffering from congestion of blood vessels, hemorrhage and necrotizing areas surrounded with Glial cells, infiltration of leukocytes and the parasites tissue cysts. In the liver the lesions were sever necrosis, degeneration, dilatation of blood sinusoids and the tissue lost the characterizing appearance of liver tissue, the presence of the parasite in multiple areas surrounded with leukocytes and kupffer cells. We conclude from the current study that the parasite has a severe and destructive effects on the brain and liver tissues of sheep's fetuses, however pregnancy may continue to the last period and this explains the death of fetuses in late pregnancy or the death of lambs immediately after birth when they are congenitally infected with toxoplasmosis as a result of failure of Those organs to perform their vital functions.

Keywords: *Toxoplasma gondii*, brain, liver, sheep's fetuses.